




# Cirugía Española

[www.elsevier.es/cirugia](http://www.elsevier.es/cirugia)



## P-408 - INVAGINACIÓN INTESTINAL TRAS BYPASS GÁSTRICO: MANEJO QUIRÚRGICO

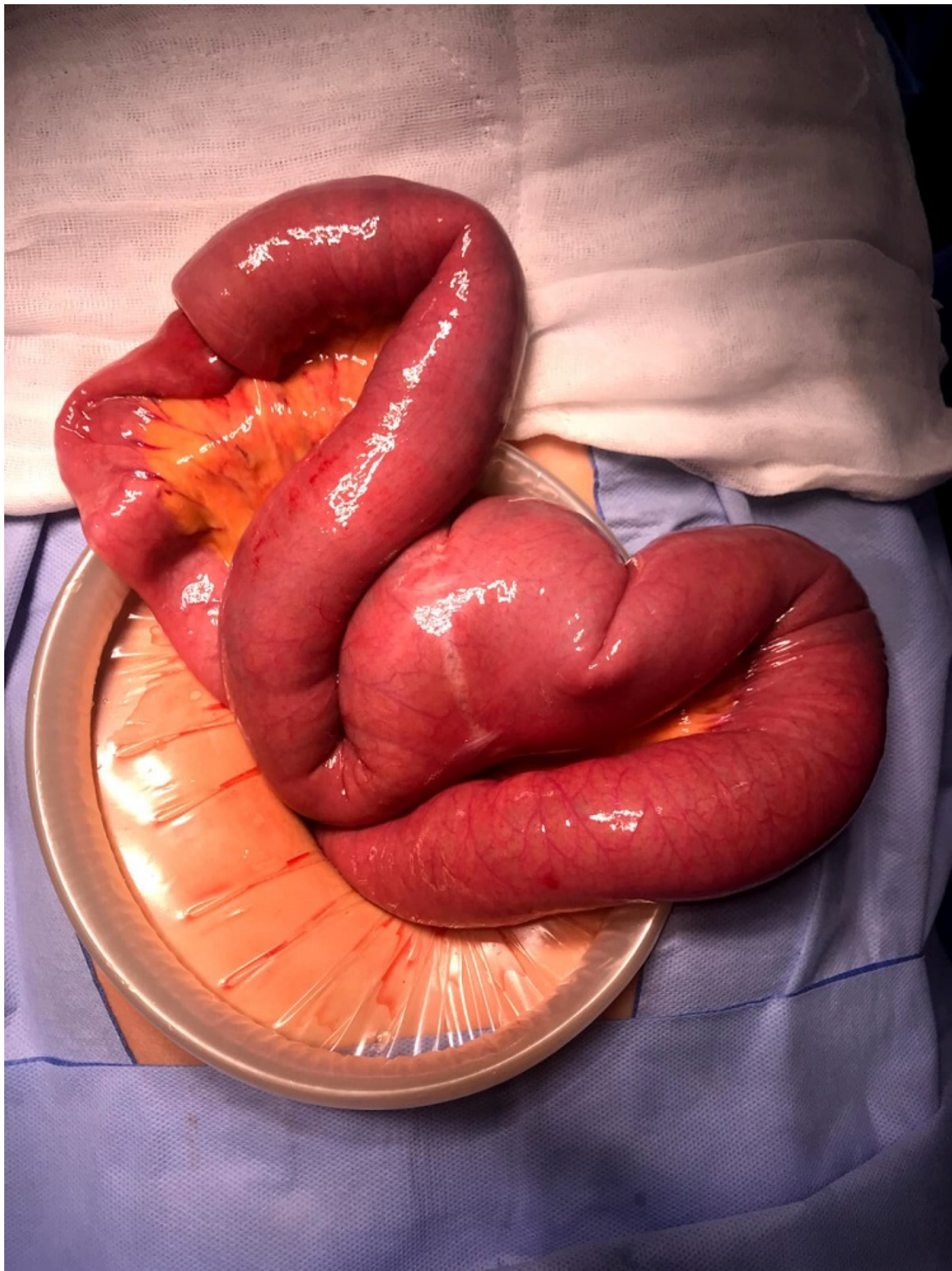Herrero López, Imanol; Reka Mediavilla, Lorena; García López de Goicoechea, David; Pilar Juan, Nuria; Balluera Alba, María; Paunero Vázquez, Patricia; Vázquez Melero, Alba; Camuera González, Maite

Hospital Universitario de Araba, Vitoria.

### Resumen

**Introducción:** Revisión de la literatura actual sobre el manejo de la invaginación intestinal del asa alimentaria tras bypass gástrico.

**Caso clínico:** Mujer de 51 años de edad, con antecedentes de obesidad, intervenida de bypass gástrico en 2013. Acude a Servicio de Urgencias en julio de 2019 por dolor abdominal de 8 horas de evolución. Presenta un abdomen blando y depresible, doloroso a la palpación de forma generalizada. Sin alteraciones reseñables en la analítica de Urgencias. Ante el antecedente de cirugía bariátrica, se decide realizar un TAC abdominopélvico con contraste, evidenciándose una invaginación yeyuno-yeyunal inmediatamente distal al pie de asa. Ante estos hallazgos, se decide cirugía urgente: laparotomía exploradora en la que se observa la invaginación intestinal comentada con 12 cm de yeyuno invaginado. Se lleva a cabo una desinvaginación manual, observándose el buen estado del intestino delgado, por lo que no se lleva a cabo resección intestinal. Resto de cavidad sin hallazgos patológicos. La paciente evolucionó de forma favorable, siendo dada de alta 5 días después. En TAC de control realizado 2 meses en control en Consultas no había signos de recidiva. Según la bibliografía revisada, la invaginación intestinal es una complicación rara tras bypass gástrico. No hay claras indicaciones para el manejo de esta condición: indicación de prueba de imagen en el paciente con antecedente de Cirugía bariátrica que acude al Servicio de Urgencias por dolor abdominal; indicación de exploración quirúrgica abdominal en el paciente bariátrico con invaginación intestinal; indicación de resección intestinal en los pacientes con invaginación intestinal tras bypass gástrico (se requieren más estudios).



**Discusión:** En los pacientes diagnosticados de invaginación intestinal está indicada la exploración abdominal quirúrgica y la resección intestinal del segmento afectado.