



Cirugía Española

www.elsevier.es/cirugia



P-443 - CARIÑO, ESTOY EMBARAZADO: CASO DE UN QUISTE EPIDERMÓIDE

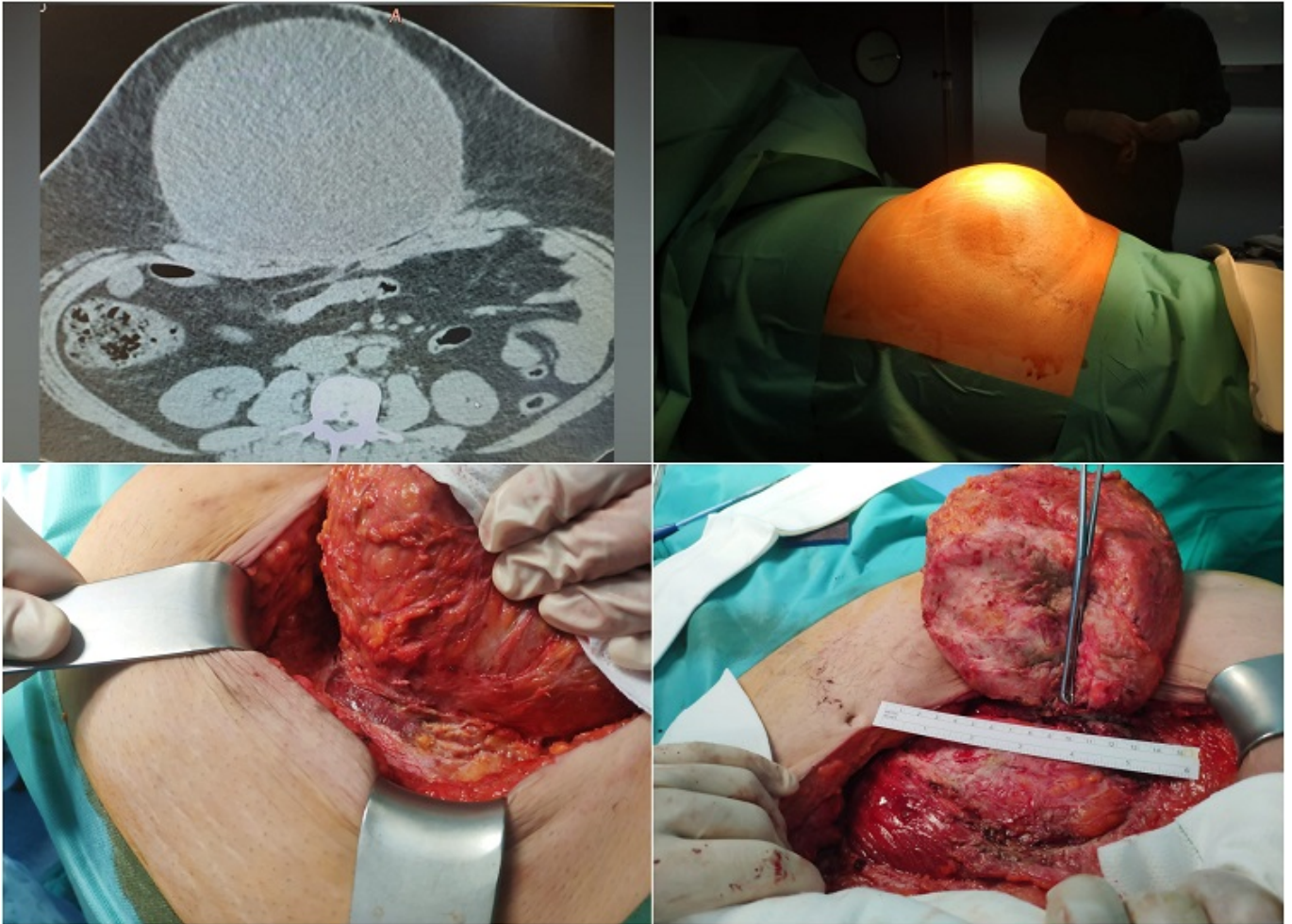
Cayuela Fuentes, Valentín; Gil Vázquez, Pedro; Ferreras Martínez, David; Ruiz Manzanera, Juan José; Gómez Pérez, Beatriz; Gómez Valles, Paula; Balaguer Román, Andrés; Sánchez Bueno, Francisco

Hospital Universitario Virgen de la Arrixaca, Murcia.

Resumen

Introducción: Los tumores de la pared abdominal son extremadamente raros y suelen representar un desafío diagnóstico y terapéutico. Podemos distinguir dos grupos: tumores con origen en la pared abdominal o primarios y aquellos que, teniendo origen intraabdominal, invaden secundariamente la pared abdominal. Es esencial conocer el diagnóstico diferencial de este tipo de tumores. En primer lugar, habrá que descartar la presencia de una hernia ventral o eventración abdominal. También podemos encontrarnos tumores desmoides, sarcomas, o las neoplasias intraabdominales, suponiendo entre todos ellos un amplísimo abanico de posibilidades.

Caso clínico: Aquí presentamos un caso de tumoración abdominal gigante (16 × 15 × 13 cm) en un hombre de 45 años, intervenido seis meses atrás de una hernia epigástrica como único antecedente de interés. Con el objetivo de filiar dicha tumoración y conocer las referencias anatómicas se le realizaron una biopsia con aguja gruesa percutánea y un TC abdominal que informaban del hallazgo de una tumoración sobre la pared abdominal de grandes dimensiones y de características benignas, por lo que el paciente fue intervenido hallando una tumoración gigante en el espesor de la pared abdominal que dependía de la cicatriz sobre la aponeurosis de la vaina de los rectos desarrollada a raíz de la eventrorrafia previa. Se encontraba en su totalidad en el compartimento extraperitoneal y contenía aproximadamente dos litros de contenido líquido serohemático oscuro. Tras una disección dificultosa, se procedió finalmente a la exéresis del tumor y al nuevo cierre de la pared abdominal. La anatomía patológica informó de tumor epidermoide.



Discusión: Los tumores gigantes de la pared abdominal extraperitoneales son realmente infrecuentes y aunque en este caso el tumor apareció a los pocos meses de una cirugía de hernia ventral, la sospecha clínica y las pruebas de imagen son fundamentales para descartar una recidiva herniaria y confirmar el diagnóstico de neoplasia. Por su parte, los quistes epidermoides son tumoraciones benignas de lento crecimiento a partir de las células germinales de origen ectodérmico de los epitelios. Pueden desarrollarse además en el sistema nervioso, en el bazo y los genitales, entre otros. O también pueden presentarse en el contexto de cicatrización patológica como es el caso. Como conclusión, podemos afirmar que los tumores gigantes primarios extraperitoneales de pared abdominal son extremadamente infrecuentes. La alta sospecha clínica y las pruebas de imagen son fundamentales para su correcto diagnóstico preoperatorio y para evitar sorpresas durante la cirugía, siendo ésta el tratamiento de elección.