




Cirugía Española

www.elsevier.es/cirugia



P-479 - PRESENTACIÓN DEL TAR BILATERAL (TRANSVERSUS ABDOMINIS RELEASE) MODIFICADO SEGÚN TÉCNICA DE MADRID A PROPÓSITO DE UN CASO

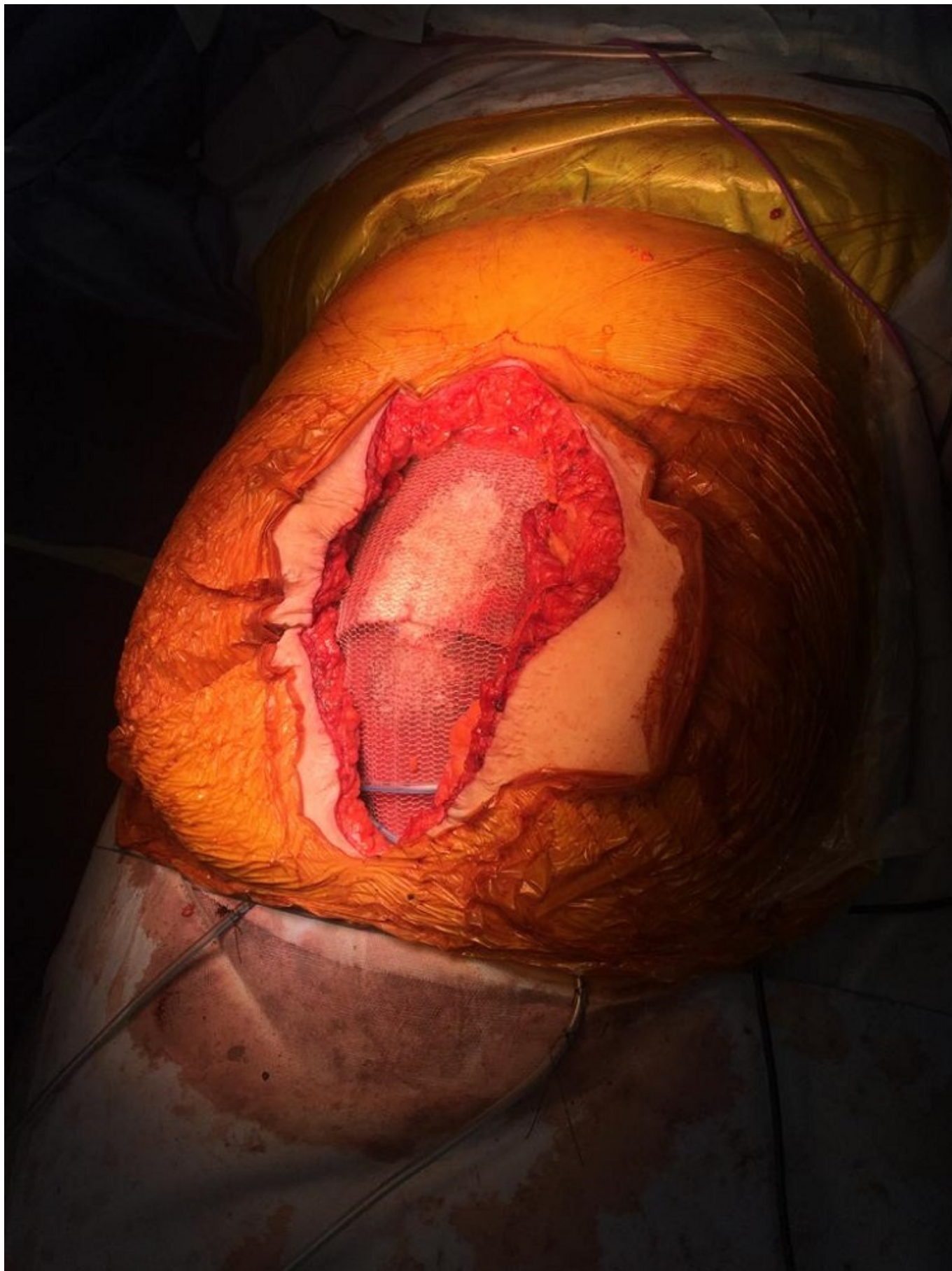de Ariño Hervas, Itziar; Pastor Bonel, Tania; Andrés Imaz, Ainhoa; Gallego Otaegui, Lander; Carballo Rodríguez, Laura; Mar Medina, Blanca; Bollo Arocena, María Isabel; Enríquez Navascués, Jose María

Hospital Donostia, San Sebastián.

Resumen

Introducción: El tratamiento quirúrgico de la pared abdominal compleja y de las grandes hernias ventrales sigue siendo un gran desafío en la actualidad. La separación posterior de componentes y la técnica TAR son técnicas cada vez más utilizadas. En 2012, Novitsky describe por primera vez la técnica TAR. Describimos la modificación a dicha técnica propuesta posteriormente por el grupo de Madrid (Posterior Rectus Sheath Release) y sus indicaciones mediante un caso clínico de la Sección de Pared Abdominal de nuestro centro.

Caso clínico: Se trata de una mujer de 57 años con IMC 31 y eventración M2-M5 W3 (13 cm) según clasificación de EHS, conteniendo colon derecho, transverso y gran parte del intestino delgado. Las medidas prequirúrgicas para favorecer los resultados fueron: adelgazamiento mediante balón intragástrico, fisioterapia respiratoria, inyección de bótox en músculos oblicuos (5 semanas antes) y neumoperitoneo progresivo la semana previa a la intervención. La intervención comienza con laparotomía media suprainfraumbilical, identificación y liberación del saco herniario hasta identificar la fascia anterior del músculo recto. Apertura del saco y adhesiolisis de epiplón y asas de intestino delgado a pared abdominal. Continuamos con la apertura de la vaina posterior del m. recto y separación del vientre muscular de la misma hasta la línea semilunar, en nuestro caso, comenzamos por el lado izquierdo, seguido de la disección del espacio preperitoneal de Retzius y Bogros hasta pubis y ligamento de Cooper, respectivamente. Se repite el proceso en el lado contralateral. Cranealmente, se realiza disección hasta cara posterior de xifoides. La modificación a la técnica original comienza con el siguiente paso. Se continúa con la sección de la vaina posterior del recto a 0,5-1 cm medial a la línea semilunar hasta lograr exponer la inserción del músculo transverso en la fascia del oblicuo interno. Se lleva a cabo la disección paralela a las fibras del m. transverso para evitar seccionarlo. Finalmente se cierra la vaina posterior de los músculos recto y se coloca malla bioabsorbible para prevenir el contacto de asas con la malla de polipropileno (PPL) que se colocará sobre la primera. Se extiende ampliamente y se fija con puntos sueltos de sutura de reabsorción prolongada (PDS) a pubis, ligamentos de Cooper y hoja posterior del recto subxifoideo. Se reinsertan ambos músculos transversos en la malla y tras colocar dos drenajes en espacio retromuscular, se cierra la hoja anterior de músculo recto con sutura continua cubriendo la totalidad de la malla. El postoperatorio transcurre sin incidencias y la paciente es dada de alta a los 17 días de la intervención. Actualmente en seguimiento con buena evolución.



Discusión: Mediante esta técnica se consigue una disección amplia, evitando la sección de fibras del músculo transverso y por lo tanto manteniendo la funcionalidad de la pared abdominal. Las indicaciones son similares a la técnica del TAR original, siendo la fundamental, las grandes eventraciones de línea media (> 810 cm). La *modificación de Madrid* del TAR es una técnica

reproducible y segura con resultados prometedores.