



Cirugía Española

www.elsevier.es/cirugia



P-480 - PSEUDOANEURISMA DE LA ARTERIA FEMORAL COMÚN TRAS HERNIOPLASTIA INGUINAL ANTERIOR

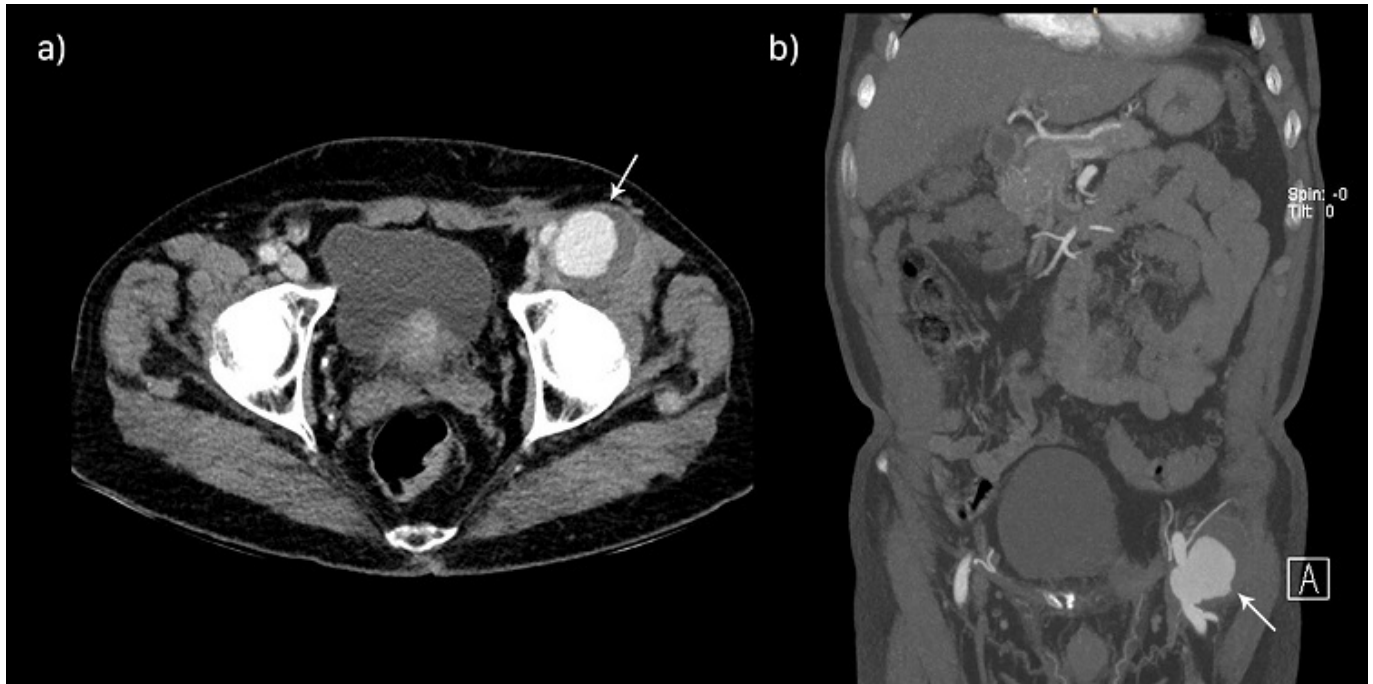
Cidoncha-Secilla, Ariadna; Badia-Closa, Jesus; Llorach-Perucho, Nuria; Montmany-Vioque, Sandra; García-Pacheco, Juan Carlos; Campos-Serra, Andrea; Navarro-Soto, Salvador

Corporació Sanitària Parc Taulí, Sabadell.

Resumen

Objetivos: Conocer complicaciones vasculares infrecuentes, pero potencialmente graves de la hernioplastia inguinal anterior. Descripción de un caso de pseudoaneurisma de la arteria femoral tras hernioplastia inguinal. Y revisión de la evidencia publicada acerca de las complicaciones vasculares graves en este tipo de cirugía.

Caso clínico: Paciente varón de 66 años intervenido de hernioplastia inguinal izquierda, según técnica de Lichtenstein. Acude a urgencias 15 meses después, por masa inguinal pulsátil aparecida 3 meses después de la cirugía. Se realizó un análisis de sangre que no mostraba signos de infección ($8.200 \times 10^6/L$ leucocitos) y se solicitó una tomografía computarizada (TC) urgente. La TC mostraba un pseudoaneurisma de la arteria femoral común (AFC) izquierda de 4×4 cm. El paciente fue intervenido por el equipo de Cirugía Vascular el día siguiente. En la intervención, se objetivó ruptura de la pared posterior de la AFC y se colocó un injerto en AFC anastomosado término-terminal. El paciente no desarrolló ninguna complicación en el postoperatorio, siendo dado de alta a los 5 días después de la intervención.



Discusión: Las complicaciones vasculares en la cirugía abierta de la hernia inguinal son leves pero muy frecuentes, siendo la más habitual la formación de hematomas en el sitio quirúrgico en los primeros días del postoperatorio. No obstante, la incidencia de complicaciones vasculares graves es mucho menor, estimándose entre el 0,1 y 1,4%, según las series. Debido a su baja incidencia, la evidencia en la literatura es escasa. No existe suficiente evidencia científica respecto a las complicaciones vasculares graves post-hernioplastia inguinal como el desarrollo de un pseudoaneurisma por lesión de la propia pared arterial. A pesar de ser poco frecuentes, su divulgación científica es imprescindible por la severidad de la lesión. Es indiscutible que el manejo de estas lesiones debe de realizarse de forma multidisciplinar con un equipo experto en cirugía vascular.