



## P-482 - REPARACIÓN DE DEFECTOS DE LA PARED ABDOMINAL TRAS CIRUGÍA TUMORAL: USO COMBINADO DE MALLA DE POLIÉSTER CUBIERTA CON COLÁGENO Y XENOINJERTO DE PIEL PORCINA

Alconchel, Felipe; Torres, Miquel; Frutos, María Dolores; Soria, Teresa; Torres, Gloria; Nicolás, Tatiana; Gómez Bosch, Francisco; Fernández Hernández, Juan Ángel

Hospital Universitario Virgen de la Arrixaca, Murcia.

### Resumen

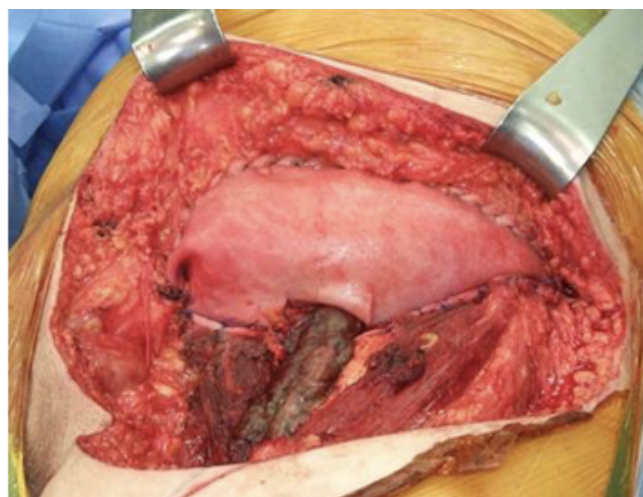
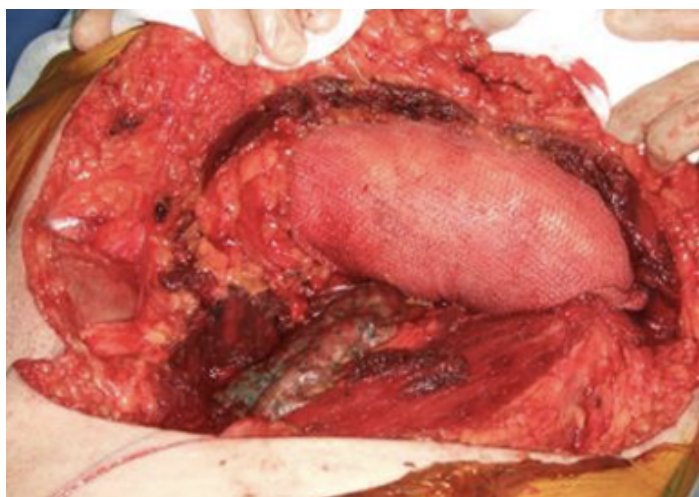**Objetivos:** La cirugía de los sarcomas localizados en pared abdominal exige de resecciones amplias, a menudo de carácter compartimental, que generan importantes defectos cuya reparación es muy compleja. El uso combinado de los xenoinjertos de dermis porcina (Fortiva<sup>®</sup>, RTI Surgical) junto al empleo de mallas de poliéster cubierta con colágeno (Symbotex<sup>®</sup>, Covidien) puede ayudar a la reparación de estos defectos con mínimas complicaciones.

**Casos clínicos:** Presentamos una serie de 5 pacientes, 3 mujeres y 2 varones, con una edad media de 31 años (rango: 16-86 años) tratados en la unidad de Sarcomas del Hospital Clínico Universitario "Virgen de la Arrixaca" desde enero de 2015. Los pacientes intervenidos fueron 2 sarcomas de Ewing, uno costal y otro extraóseo localizados en pared abdominal; 1 tumor de Evans recidivado localizado en pared abdominal con afectación de pala iliaca; y 1 tumor desmoide en una paciente diagnosticada de poliposis adenomatosa familiar. Todos los pacientes se trataron mediante el uso combinado de malla de poliéster cubierta con colágeno a nivel peritoneal a modo de "neoperitoneo" y de xenoinjerto de dermis porcina a nivel de pared abdominal a modo de "neopared". El tamaño medio de los defectos generados tras la cirugía de exéresis tumoral fue de 349 cm. En todos los casos se dejaron 2 drenajes ambientales (Blake no19) que fueron retirados a las 48h. No se observaron complicaciones inmediatas ni a medio plazo luego de un periodo de seguimiento de 10 meses (rango: 1-26 meses).

Características básicas de los enfermos de la serie. TRAM, Trasposición del recto abdominal

Caso	Sexo	Edad	Localización	Histología	Diámetro tumoral (cm)	Defecto generado (cm <sup>2</sup> )	Técnicas adicionales	Evolución
1	Mujer	71	Pared abdominal (flanco izquierdo)	Evans	13 × 13	270	Resección parcial pala iliaca y anclaje xenoinjerto a ese nivel	Satisfactoria

2	Mujer 20	Pared abdominal (fosa ilíaca derecha)	Ewing extraóseo	10 × 10	225	Ninguna	Satisfactoria
3	Varón 86	Inguinal	Liposarcoma	20 × 10	450	Fijación xenoinjerto a pubis. Cobertura plástica con abdominoplastia	Exitus
4	Varón 16	Pared abdominal (costal e hipocondrio izquierdo)	Ewing	15 × 15	400	Cobertura plástica con TRAM	Satisfactoria
5	Mujer 33	Pared abdominal (fosa ilíaca derecha)	Desmoide	15 × 15	400	Ninguna	Satisfactoria



**Discusión:** La cirugía de los sarcomas de pared abdominal exige de grandes resecciones oncológicas que generan importantes defectos parietales cuya reparación puede verse facilitada gracias al empleo combinado de mallas sintéticas y biológicas con mínimas complicaciones y excelentes resultados a medio plazo.