




Cirugía Española

www.elsevier.es/cirugia



P-586 - DEMORA EN EL DIAGNÓSTICO DE ISQUEMIA MESENTÉRICA AGUDA TRAS TRATAMIENTO CON CISPLATINA, DEBIDO A TEMOR CAUSADO POR LA PANDEMIA DEL COVID19

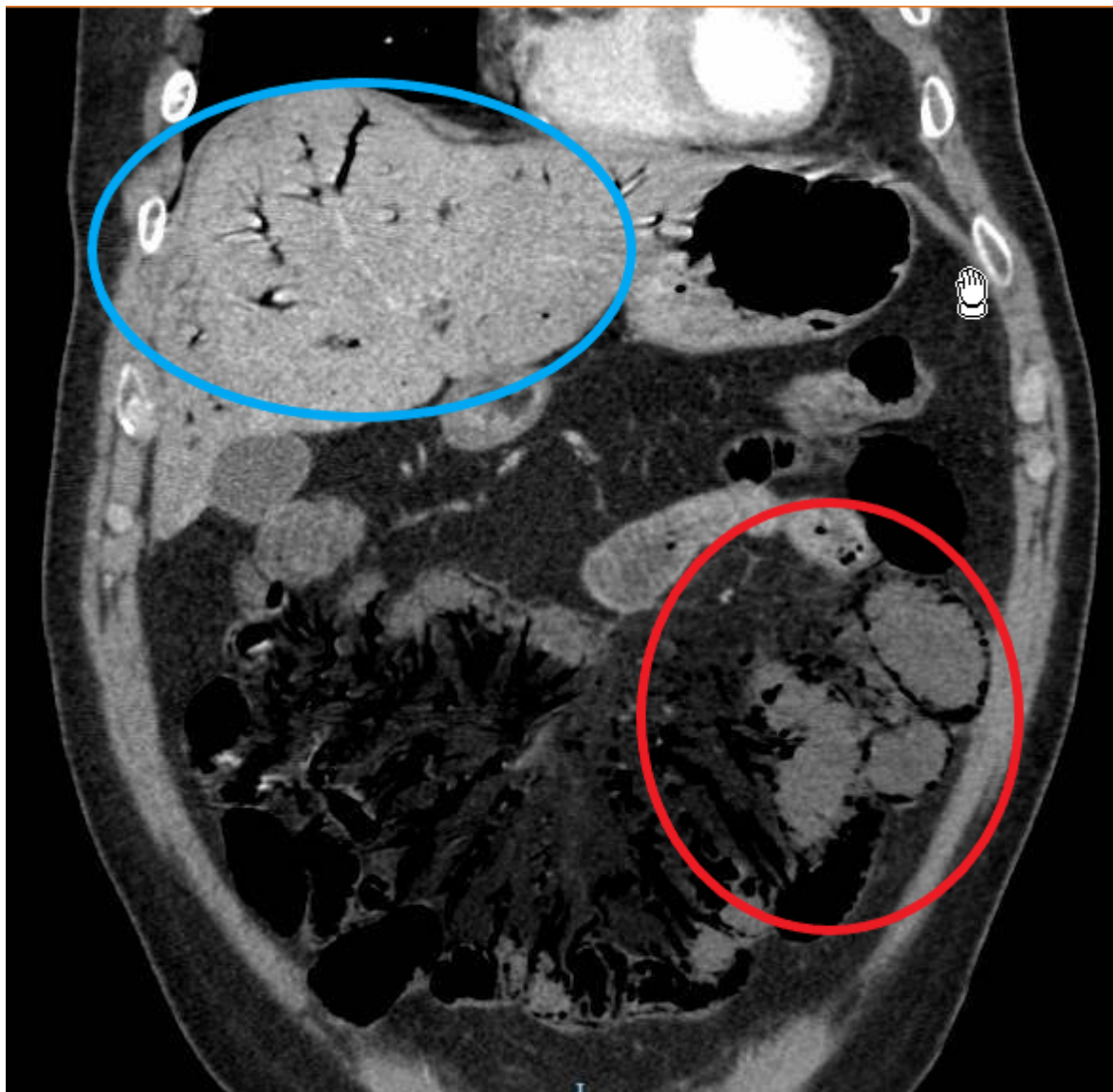
Mac Mathuna, Seamus; Escalera Pérez, Raquel; Muñoz Caracuel, Elisabet; Gutiérrez Cafranga, Estibaliz; Martín Arroyo, Silvia; Gavilán Parras, Julio; García Molina, Francisco Jose

Hospital del S.A.S. de Jerez de la Frontera, Jerez de la Frontera.

Resumen

Introducción: Un efecto colateral de la pandemia del COVID19 fue una disminución importante de asistencias a urgencias hospitalarias. En algunas ocasiones se resultó perjudicial por los pacientes que no acudieron, aunque presentaron procesos graves. Se presenta el caso de un paciente con isquemia mesentérica aguda que no acudió a su hospital de referencia por temor causado por la pandemia.

Caso clínico: Varón de 60 años, en tratamiento con quimioterapia (cisplatina y pemetrexed) por cáncer de pulmón. Tras la primera dosis de quimioterapia experimentó dolor abdominal intenso, difuso y persistente, y diarreas. Debido a la situación de la pandemia del COVID19, el paciente se mostró reticente a acudir a profesionales de salud, a pesar de su empeoramiento clínico. Se limitó a realizar una consulta telefónica a su MAP, quien achacó (sin ver el paciente) el cuadro a un probable efecto adverso de la quimioterapia, y que no debería acudir a su hospital de referencia por la actual situación de la pandemia. Tras siete días, el paciente sufrió exacerbación importante del dolor y empeoramiento de estado general y acudió a Urgencias de su Hospital. Se realizó TAC abdominal, con los hallazgos compatibles con trombosis de la AMS, con isquemia de masiva de intestino delgado y colon derecho con imagen de neumatosis portal. Se informó a los familiares del mal pronóstico del cuadro y de la futilidad de la actuación por parte de Rx intervencionista/cirugía dado lo avanzado del cuadro clínico. El paciente ingresó en la Unidad de Cuidados Paliativos, donde falleció unas horas después.



Discusión: La evidencia reciente sugiere que la trombosis arterial es un efecto adverso común pero infra estimado de la cisplatina, que puede ocurrir durante o después del tratamiento con el fármaco. La patogénesis no está aclarada del todo, pero puede estar relacionada con la inducción del factor Von Willebrand o por el vasoespasmo inducido por hipomagnesemia. La IMA es un proceso grave que requiere un diagnóstico y manejo precoz para reducir la altísima morbimortalidad asociada. Se puede decir que la demora en el diagnóstico de nuestro paciente es causa de un efecto colateral de la pandemia COVID19, ya que el clima de miedo de la situación y las restricciones aplicadas, tanto como los consejos oficiales de no acudir a los hospitales y Centros de Atención Primaria a menos que no fuera estrictamente necesario, causó que muchos pacientes, incluyendo el nuestro, no acudieran a profesionales de la salud cuando debían, o la decisión de acudir o no para evaluar la gravedad de su cuadro en muchas ocasiones se dejó en las manos de los propios pacientes y sus familiares, quienes en la mayoría de veces no están cualificados para tomar tal decisión. Es posible que en otras circunstancias, si el paciente hubiera acudido antes al hospital, con un diagnóstico y manejo precoz, el desenlace podría haber sido diferente.