



Cirugía Española

www.elsevier.es/cirugia



P-587 - DIVERTÍCULO DUODENAL: UNA CAUSA DE HEMORRAGIA DIGESTIVA ALTA

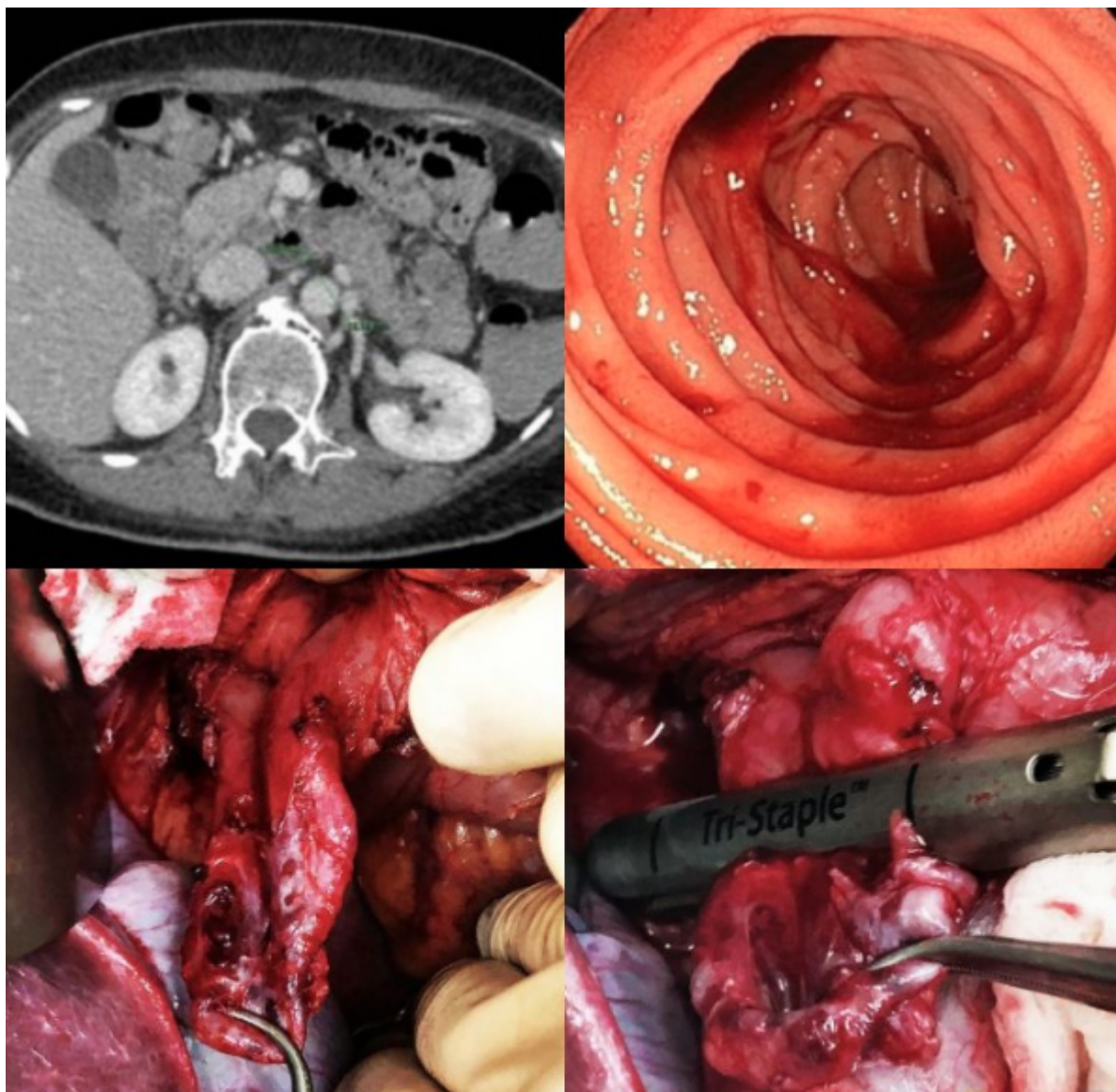
Nania, Alessandro; Vázquez Medina, Laureano; Alcaide Lucena, Miriam; Lendínez Romero, Inmaculada; Mirón Pozo, Benito

Hospital Universitario San Cecilio, Granada.

Resumen

Objetivos: La hemorragia digestiva alta (HDA) es una complicación infrecuente de la patología diverticular duodenal pero potencialmente grave. Describimos el caso de una paciente con divertículo único en duodeno y sangrado sin posibilidad de tratamiento endoscópico.

Caso clínico: Mujer de 56 años sin antecedentes de interés trasladada a nuestro centro desde un hospital comarcal por hemorragia digestiva alta para realización de endoscopia digestiva alta (EDA). Presenta vómitos en posos de café y rectorragia con estabilidad hemodinámica. Analíticamente destaca hemoglobina de 8 g/dl a pesar de transfusión de 4 concentrados de hematíes. Se realiza EDA que objetiva lesión diverticular en tercera porción duodenal con signos de sangrado activo, que debido a su localización no consiguen alcanzar ni tratar de esta forma. Se completa estudio con angioTC que confirma la lesión pero sin objetivar sangrado activo por lo que no es posible embolización. Permanece ingresada en UCI para vigilancia estrecha y tratamiento con somatostatina. Tras nuevo episodio de hematemesis y anemización, se decide embolización supraselectiva de la arteria gastroduodenal. Pasadas las 72 horas la paciente continúa con anemización a pesar de nuevas transfusiones, por lo que se decide intervención quirúrgica urgente tras fracaso de las medidas menos invasivas. Tras realizar maniobra de Kocher amplia y movilización de la 3^a-4^a porción duodenal se evidencia divertículo en tercera porción duodenal en cara posterior de 5 × 3 cm con signos de sangrado activo. Se realiza diverticulectomía con endoGIA con carga vascular comprobando ausencia de estenosis de la luz. La evolución postoperatoria cursó sin complicaciones siendo dada de alta al 9^o día postoperatorio. El informe de anatomía patológica confirmó el diagnóstico de divertículo intestinal con focos de hemorragia en la mucosa.



Discusión: La enfermedad diverticular duodenal es una entidad común que frecuentemente pasa inadvertida por su localización retroperitoneal, y su curso asintomático, ya que tan solo presentan síntomas el 10% de los casos, y tan solo el 1-2% requerirán tratamiento quirúrgico. Su localización más frecuente es la segunda porción duodenal en posición yuxtapapilar. Como complicaciones están descritas la diverticulitis, obstrucción, perforación y sangrado, siendo esta última causa poco frecuente de HDA. Disponemos de varias opciones terapéuticas para el control del sangrado, desde la menos invasiva como es la endoscopia, la embolización arterial selectiva transcatóter de la arteria gastroduodenal como opción intermedia, y finalmente la cirugía. La diverticulectomía quirúrgica tiene una tasa elevada de complicaciones y por lo tanto se reserva solo para los casos sintomáticos en los que fracasan las otras opciones, como en el caso clínico descrito.