




# Cirugía Española



[www.elsevier.es/cirugia](http://www.elsevier.es/cirugia)

## P-597 - EVENTRACIÓN INCARCERADA SOBRE INCISIÓN DE PFANNENSTIEL. A PROPÓSITO DE UN CASO

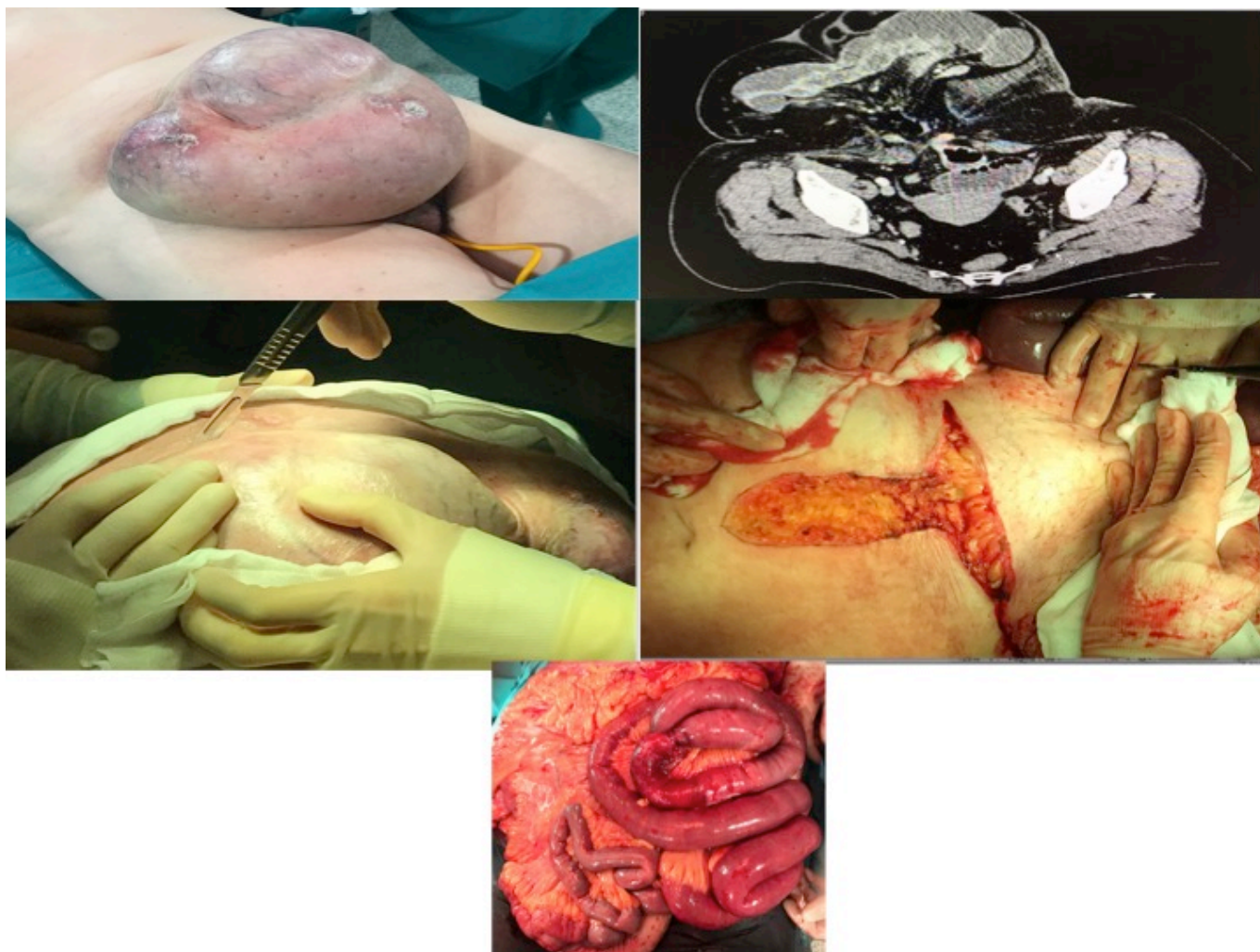
Arteaga Asensio, Pablo César; González Alcolea, Natalia; Marcano Chávez, Cristóbal; Vicario Bravo, Marina; Mata Juberias, Alberto

Hospital Universitario La Paz, Madrid.

### Resumen

**Objetivos:** Presentar un caso de reparación de una eventración incarcerada gigante sobre una incisión de Pfannenstiel en una paciente con obesidad como ejemplo de cirugía compleja en el ámbito de urgencias. Se describe la técnica quirúrgica empleada apoyada con iconografía.

**Caso clínico:** Paciente femenina de 58 años, en situación de precariedad social, que acude a Urgencias con dolor abdominal. Como antecedente refiere cesárea previa con eventración de años de evolución con crecimiento progresivo. En la exploración física destaca obesidad central y una gran masa dolorosa en hipogastrio con empastamiento asociado a áreas de necrosis cutánea (fig. a). En la analítica presenta leucocitosis y elevación de LDH. Con diagnóstico de eventración (menos probable, tumor desmoide), se solicita TC abdominal en el que se objetiva una eventración que contiene la práctica totalidad del intestino delgado, colon derecho y parcialmente colon transversal (fig. b). Signos de sufrimiento en asas de delgado. Se decide intervención quirúrgica urgente, que se inicia con una incisión transversa sobre la eventración (fig. c), planificando la posibilidad de precisar abdominoplastia. Tras la apertura del saco se realiza laparotomía media infraumbilical hasta orificio herniario, que es de pequeño tamaño. Adhesiolisis laboriosa al tratarse de una eventración multisacular, lo que condiciona isquemia de un segmento de delgado por compresión del meso, sin obstrucción intestinal asociada (fig. d). Precisa resección intestinal y anastomosis. Reducción de la totalidad del contenido herniario, permitiendo cierre primario de la laparotomía media sin tensión y con buena tolerancia respiratoria, con Monomax 2/0 según la técnica "small bites" (fig. e), y eventroplastia supraaponeurótica con malla Dynamesh (fig. f). Finalmente, se colocan drenajes subcutáneos y se asocia abdominoplastia. En el postoperatorio inmediato se realiza medición de la presión intraabdominal, con un máximo de 14, sin repercusión renal pero con cierto patrón respiratorio restrictivo que mejora progresivamente. Desde el punto de vista analítico destaca la importante elevación de reactantes (PCR y procalcitonina) que no se corresponde con complicaciones a nivel intraabdominal. Alta tras 11 días de ingreso, con antibioterapia indicada por infección de herida quirúrgica.



**Discusión:** La patología de pared abdominal es común en el ámbito de urgencias y en ocasiones puede ser demandante y de gran complejidad técnica. En el contexto de una intervención urgente se añade la dificultad de no haber realizado medidas de adaptación y optimización prequirúrgicas en hernias con riesgo de pérdida de derecho a domicilio. En el caso que se presenta, existen dos factores determinantes que permiten la reparación con buena tolerancia por la paciente. En primer lugar, la ausencia de datos de obstrucción intestinal; sumado a la presencia de una pared abdominal continente, con un orificio herniario de pequeño tamaño limitado al hipogastrio que hace posible un cierre sin tensión. Estaría contraindicado el cierre con tensión, siendo necesaria en esta situación otra técnica de cierre. En el postoperatorio se requiere una vigilancia estrecha de la presión intraabdominal. Por último, no es infrecuente la elevación de reactantes en estas intervenciones, probablemente por la importante disección subcutánea y de pared que conllevan.