



# Cirugía Española

[www.elsevier.es/cirugia](http://www.elsevier.es/cirugia)



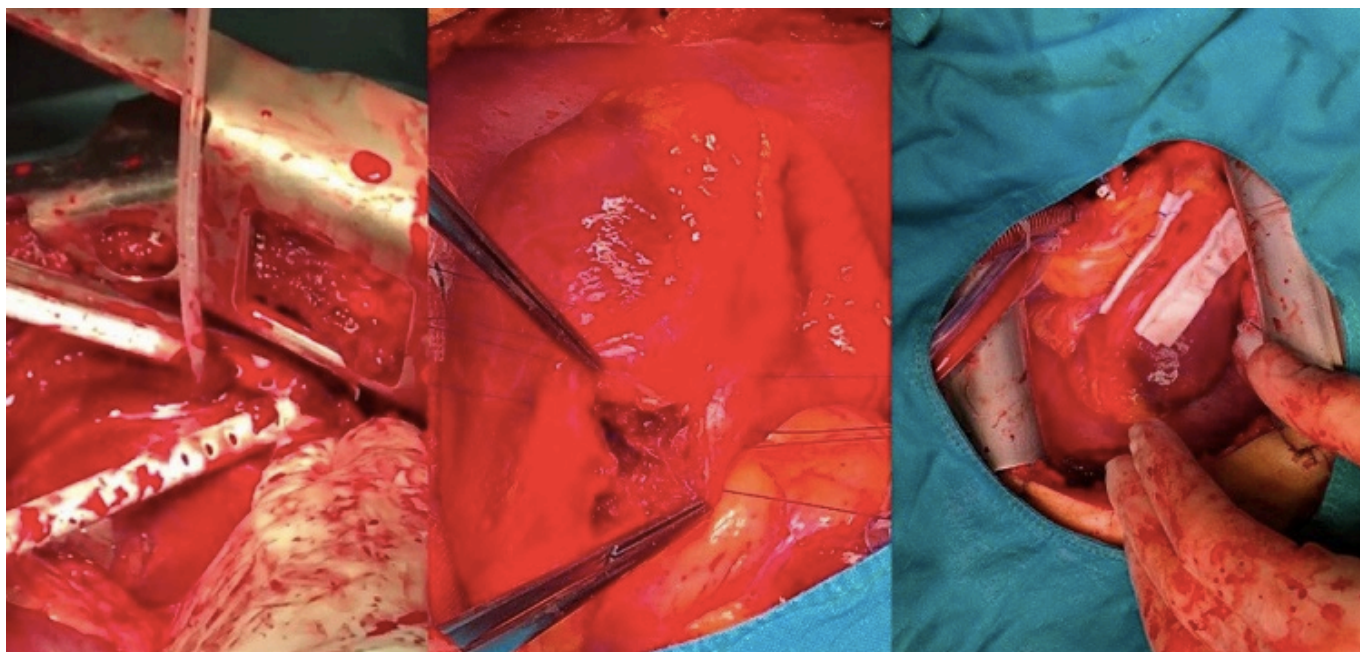
## P-615 - HERIDA DE ARMA BLANCA CARDIACA: LA IMPORTANCIA DEL ECOCARDIOGRAMA TRANSESOFÁGICO INTRAOPERATORIO

Orue-Echebarria, Maitane I.; Rodríguez-Martín, Marcos; Ruiz, Cristina; Martínez, Clara; Pascual, Pablo; Pérez Díaz, María Dolores; Turégano, Fernando

Hospital General Universitario Gregorio Marañón, Madrid.

### Resumen

**Caso clínico:** Un hombre de 24 años fue derivado al Servicio de Urgencias de nuestro centro después de una pelea callejera, presentando una puñalada en hemitórax izquierdo. El paciente no tenía alergias ni antecedentes médicos. Durante el traslado en la ambulancia el paciente permaneció hemodinámicamente estable y con una buena saturación de oxígeno. La única medida que se realizó fue la administración de analgésicos. Previo a su llegada, el equipo de Cirugía General de Guardia que es quién recibió el preaviso, contactó con el resto del personal potencialmente necesario (enfermería, radiólogos, anestesistas, unidad de críticos) y preparó el material que podría ser necesario (radiología portátil, material para drenaje torácico, etc.). Hallazgos clínicos. Al llegar el paciente al box vital, se realizó el siguiente examen físico: A: permeable. B: murmullo vesicular conservado, 100% de saturación con oxígeno suplementario. C: TA de 115/60, FC de 108 lpm. D: consciente y orientado, con un Glasgow de 12, las pupilas eran isocóricas y normorreactivas y tenía una movilización activa de las 4 extremidades. E: presentaba una herida de arma blanca entre el 3º y 4º espacios intercostales izquierdos, alrededor de la línea medioclavicular. El abdomen era blando y depresible y presentaba otra puñalada en el brazo derecho. Pruebas complementarias. Una radiografía de tórax mostró un derrame pleural masivo en el hemitórax izquierdo, por lo que se procedió rápidamente a la colocación de un tubo torácico izquierdo. Salieron bruscamente 600 cc de sangre por el drenaje y el paciente se inestabilizó con 130 lpm y 84/46 de tensión. Por lo que se activó el protocolo de transfusión masiva y se decidió trasladar al paciente al quirófano para una toracotomía urgente. Tratamiento: los cirujanos generales de guardia realizaron una toracotomía izquierda anterolateral con hallazgos de un gran hemotórax, una pequeña laceración pulmonar y una herida de 1 cm en el ventrículo derecho, paralela a la arteria descendente anterior izquierda con sangrado activo. La herida fue suturada, estabilizando con ello al paciente. Inmediatamente después, el paciente fue traslado a los quirófanos de cirugía cardiovascular, donde un ecocardiograma transesofágico mostró una comunicación interventricular. Por ello los cirujanos cardiacos realizaron una esternotomía, y pusieron al paciente en bomba de circulación extracorpórea para poder reparar la comunicación interventricular. El paciente salió del quirófano con buena contractilidad biventricular. Los requerimientos de transfusión fueron de 11 concentrados de hematíes, 8 unidades de FFP y 6 de plaquetas. El postoperatorio fue favorable, con extubación el mismo día de la intervención y reanudando la dieta oral al día siguiente.



**Discusión:** Una puñalada en el corazón siempre es un desafío para el cirujano general, ya que proporciona una ventana terapéutica corta. Una gestión precisa implica un trabajo en equipo correcto. La ecocardiografía, preferiblemente intraoperatoria o en el postoperatorio temprano, es vital para un tratamiento correcto definitivo.