



Cirugía Española

www.elsevier.es/cirugia



P-618 - HERNIA DE MORGAGNI INCARCERADA EN EL ADULTO

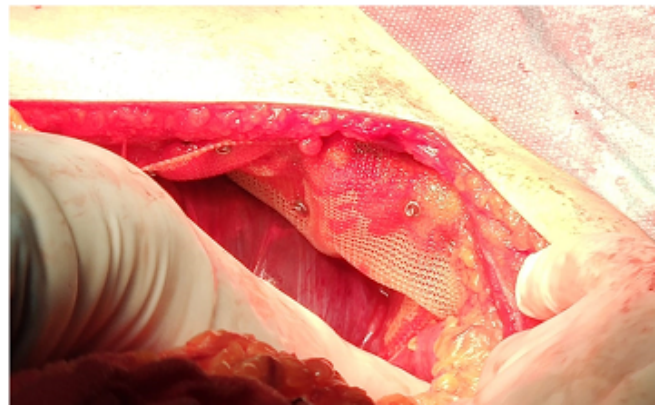
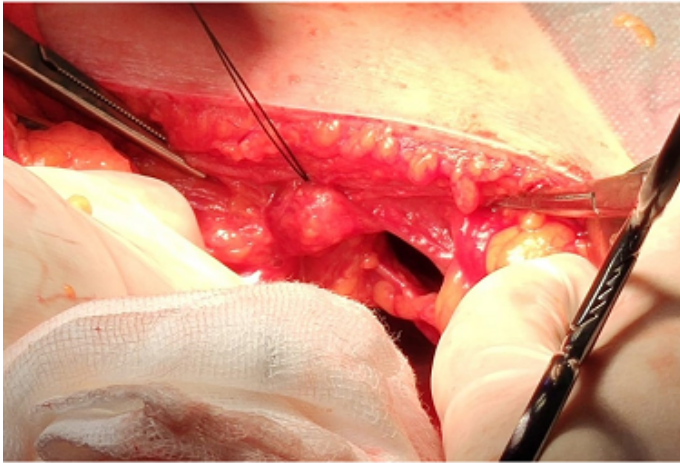
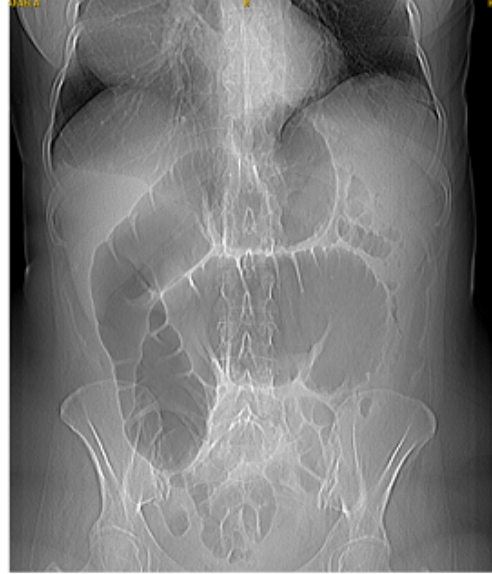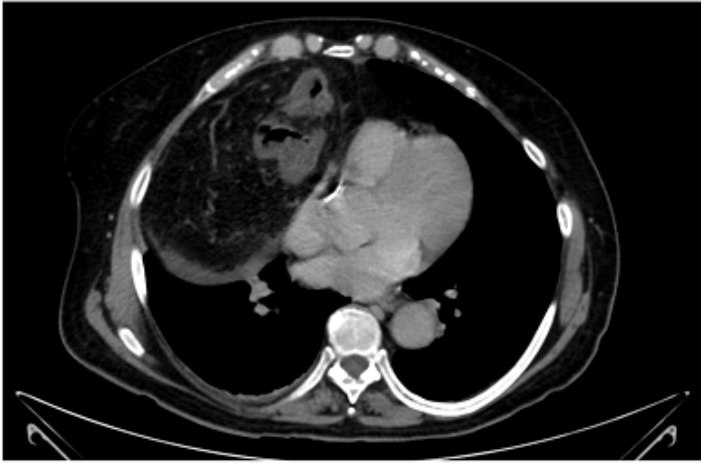Fernández Camuñas, Ángel; Picón Rodríguez, Rafael; Martínez Pinedo, Carlos; Jiménez Higuera, Elisa; Sánchez Peláez, Daniel; García Santos, Esther; Arjona Medina, Irene; Martín Fernández, Jesús

Hospital General Universitario Ciudad Real, Ciudad Real.

Resumen

Introducción: La hernia de Morgagni se trata de un defecto congénito localizado en la región anteromedial del diafragma. Representa menos del 3% de las hernias diafragmáticas y en su mayoría son diagnosticadas y reparadas en la edad pediátrica. Alrededor del 5% de los casos son diagnosticados en la edad adulta como hallazgo incidental, ya que el defecto suele ser pequeño y clínicamente asintomático. Su presencia puede ocasionar la herniación de vísceras abdominales hacia la cavidad torácica, provocando la aparición de síntomas respiratorios y/o digestivos inespecíficos en función de su tamaño y del contenido herniado. La mayoría de autores recomiendan su reparación quirúrgica por el riesgo potencial de incarceración, aunque existe controversia acerca de la vía de abordaje, la resección del saco herniario y el uso de mallas. Caso reportado de nuestro centro en febrero del 2020 seguido de una revisión bibliográfica sobre hernias de Morgagni incarceradas y los métodos de reparación quirúrgica más aceptados actualmente.

Caso clínico: Mujer de 66 años con antecedentes personales de hernia de Morgagni, que acude al Servicio de Urgencias por abdominalgia de tres días de evolución, asociando vómitos de repetición y estreñimiento. La exploración física refleja únicamente dolor abdominal generalizado a la palpación. La radiografía de abdomen evidencia gran dilatación de intestino grueso con niveles hidroaéreos y la TC abdominal describe volvulación de asas de colon transverso a nivel de la hernia de Morgagni con obstrucción secundaria. Ante los resultados de las pruebas complementarias, se decide intervención quirúrgica urgente, con acceso abdominal laparotómico, donde se evidencia un orificio herniario de 5 × 3 cm con incarceración de colon transverso y obstrucción retrógrada de colon derecho. Tras la reducción del contenido herniario, se realiza cierre del orificio con sutura de seda irreabsorbible y posterior fijación de malla de doble capa tipo Dualmesh con tackers. La paciente fue dada de alta al sexto día postoperatorio sin incidencias. Acude a revisión al mes de la cirugía, con favorable evolución y ausencia de complicaciones.



Discusión: Actualmente se recomienda la reparación quirúrgica de la hernia de Morgagni, existiendo gran controversia acerca de la vía de abordaje. El acceso transtorácico permite una mejor exposición herniaria en defectos grandes que afecten a estructuras mediastínicas, aunque presenta mayor morbimortalidad postoperatoria. El abordaje abdominal puede ser laparoscópico o laparotómico, siendo incierto el porcentaje de recurrencia de cada uno de ellos y prefiriéndose este último ante la presencia de complicaciones. El objetivo principal es lograr una reparación libre de tensión, aunque no existen trabajos comparativos entre rafia y plastia. Algunos autores apoyan la idea de que, ante un defecto grande, la plastia es la única opción resolutive. Si bien hay series que evidencian la reparación con éxito sin el uso de mallas y sin recurrencia documentada. Con respecto a la resección del saco, existen autores que advierten de complicaciones derivadas de la resección del mismo, como neumopericardio, neumomediastino o lesiones pulmonares, aunque otros refieren que puede disminuir el riesgo de recurrencia, con escasa evidencia a su favor. En general, se opta por evitar su resección.