




Cirugía Española

www.elsevier.es/cirugia



P-629 - INFECCIÓN NECROTIZANTE DE PARED ABDOMINAL CON ORIGEN EN UNA APENDICITIS AGUDA DEL ANCIANO

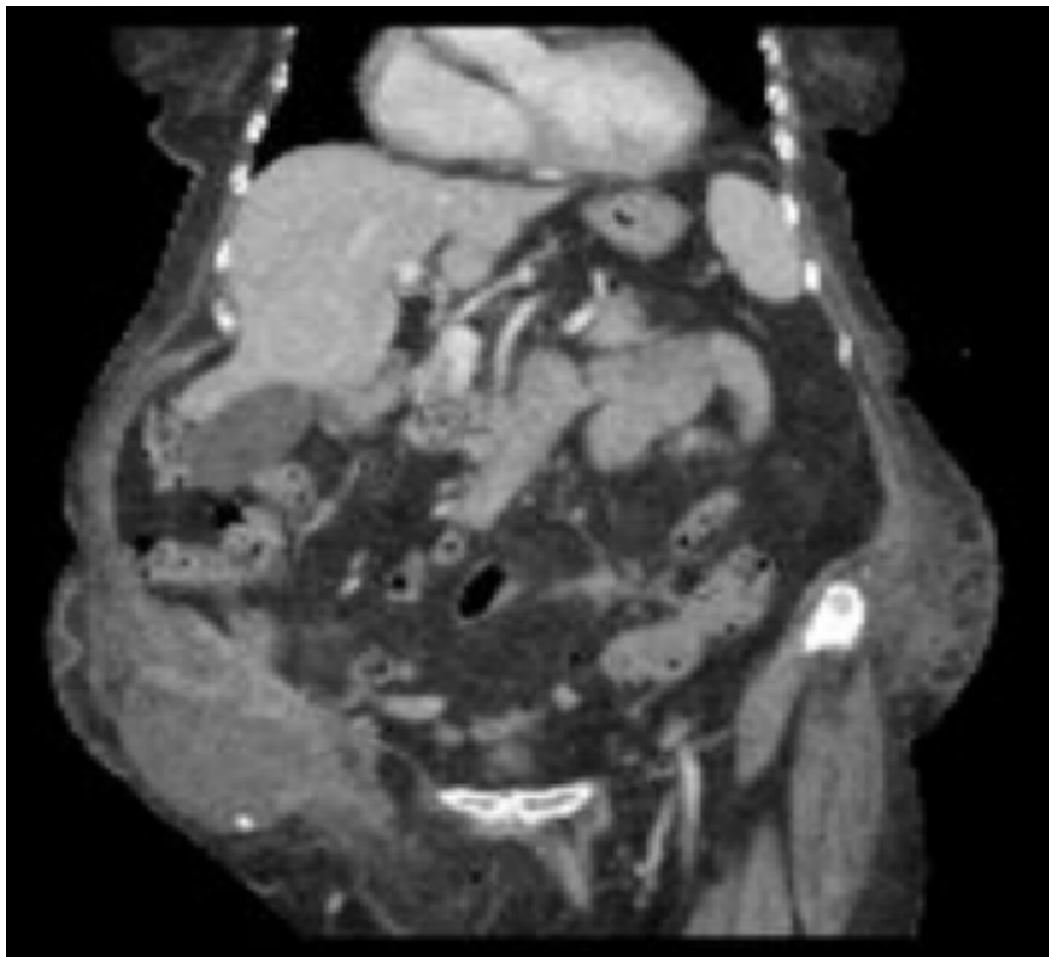
Martínez Núñez, Sara; Beltrán Miranda, Pablo; Cuevas López, María Josefa; Almoguera González, Francisco José; Padillo Ruiz, Francisco Javier

Hospital Universitario Virgen del Rocío, Sevilla.

Resumen

Introducción: La epidemiología y los resultados de la apendicitis aguda en el anciano son muy diferentes de los existentes en pacientes más jóvenes. La apendicitis en el anciano se suele presentar con sintomatología atípica y más larvada, lo que causa mayor tasa de complicaciones en este grupo etario, como son de mayor retraso diagnóstico, tasa de perforación (55-70% en mayores de 50 años), complicaciones en el postoperatorio, estancia hospitalaria y mortalidad. Además, existe más riesgo de neoplasia apendicular y colónica. Presentamos un caso de apendicitis aguda en una paciente anciana, que asocia una infección necrotizante abscesificada de la pared abdominal.

Caso clínico: Una mujer de 80 años consulta en Urgencias por dolor en fosa iliaca derecha (FID) de 6 días de evolución, sin fiebre, vómitos ni otra sintomatología asociada. En la exploración física se objetiva amplia área de celulitis de 20 cm de diámetro, con fluctuación central y placa necrótica. No presenta dolor a la palpación en el resto del abdomen ni signos de peritonismo. En la analítica destaca elevación de reactantes de fase aguda con leucocitosis de 21000 y PCR 337. Se solicita un TAC abdominal que evidencia gran absceso que se extiende hasta el tejido celular subcutáneo de la FID y pubis, contactando además con ciego e ileon terminal, sin visualizarse su origen. La colección presenta un foco puntiforme de densidad calcio compatible con apendicolito. No se identifica apéndice cecal en el estudio radiológico, ni tampoco líquido libre intraabdominal ni signos de peritonitis. Se decide realización de laparoscopia exploradora, objetivando una apendicitis gangrenosa perforada a la pared de FID, sin líquido libre ni otros hallazgos intraabdominales. Se realiza drenaje del absceso parietal por vía intraabdominal y apendicectomía laparoscópica. Posteriormente y tras el cierre de trócares se realiza desbridamiento de la pared abdominal por vía abierta. La paciente precisa de cuidados intensivos en UCI los primeros días del postoperatorio, con necesidad de aminas, y nuevo desbridamiento de partes blandas a las 24 horas. Evoluciona de forma favorable, siendo trasladada a planta de hospitalización en el sexto día postoperatorio. Se coloca terapia de presión negativa sobre el área desbridada, y tras varios recambios es posible el cierre de la herida quirúrgica, siendo la paciente alta domiciliaria en el 17º día tras la primera intervención.



Discusión: La apendicitis del anciano suele tener un diagnóstico tardío y mayor tasa de complicaciones, por lo que no se debe basar el diagnóstico únicamente en la clínica. La laparoscopia se mantiene como el gold-standard en la apendicitis aguda del anciano, y es una herramienta útil para evitar la contaminación de la herida quirúrgica en casos de extensión extraabdominal del proceso infeccioso intraabdominal.