



Cirugía Española

www.elsevier.es/cirugia



P-642 - MANEJO CONSERVADOR DE LESIÓN VASCULAR AISLADA TRAS TRAUMATISMO ABDOMINAL CERRADO

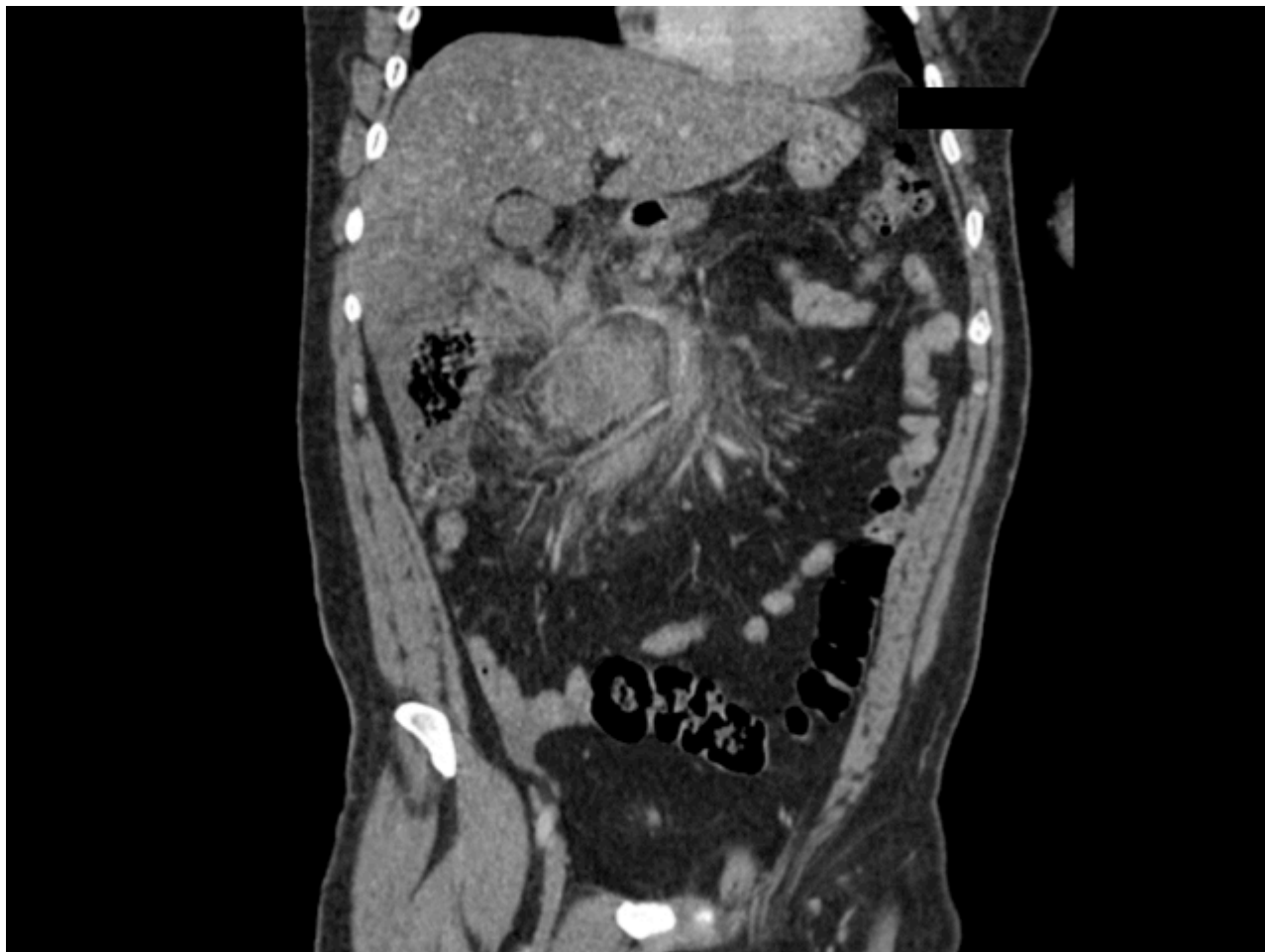
Román García de León, Laura; Rial Justo, Xiana; Lucena de la Poza, Jose Luis; Serrano González, Javier; Remirez Arriaga, Xabier; Equisoain Azcona, Aritz; Polaino Moreno, Verónica; Sánchez Turrión, Víctor

Hospital Universitario Puerta de Hierro Majadahonda, Majadahonda.

Resumen

Introducción: Presentación de un caso de manejo conservador de lesión vascular aislada tras traumatismo abdominal cerrado.

Caso clínico: Presentamos el caso de un varón de 52 años que es traído a urgencias tras precipitarse de 4 metros, cayendo sobre su hemicuerpo izquierdo con traumatismo toracoabdominal cerrado. Durante su valoración inicial se encontraba hemodinámicamente estable, con buena saturación de oxígeno. Presentaba dolor y defensa en ambos flancos. Se realizó durante la reanimación inicial radiografía de tórax y FAST, que no evidenciaron lesiones importantes. Se realizó TC objetivándose un hematoma predominantemente retroperitoneal en hemiabdomen derecho que afectaba a raíz del mesenterio, región peripancreática, espacio pararrenal anterior derecho y mesocolon transversal. Asociaba engrosamiento de la pared de la vena mesentérica superior y de algunas de sus ramas yeyunales en forma de manguito de partes blandas perivascular difuso, conllevando disminución de calibre de dichos vasos y estriación de la grasa circundante, hallazgos compatibles con laceración de vena mesentérica superior con hematoma mural difuso de la vena y algunas de sus ramas yeyunales, no pudiendo descartarse algún componente de trombo mural periférico asociado. No se observó extravasación activa de contraste en fase arterial ni venosa. Dada la estabilidad hemodinámica y la ausencia de datos de sangrado activo o de sufrimiento intestinal, se decidió realizar un manejo conservador con seguimiento estrecho en UCI y reevaluación con prueba de imagen. El paciente presentó una evolución favorable durante el ingreso, manteniéndose estable y sin anemia significativa. Se realizó TC de control al cuarto día, evidenciándose mejoría del hematoma, sin datos de progresión del desgarro vascular, y sin afectación de la pared intestinal. Fue dado de alta al 6º día con tolerancia oral y tránsito intestinal adecuados.



Discusión: Las lesiones vasculares son poco frecuentes en pacientes con traumatismo abdominal cerrado, apareciendo en torno a un 3% de las ocasiones. Más infrecuente aún es encontrarlas de manera aislada, ya que se asocian a otras lesiones hasta en un 94% de los casos. Sin embargo, su importancia radica en la morbimortalidad que suelen conllevar, asociada tanto a sangrados masivos que provocan inestabilidad hemodinámica, como a isquemias intestinales que obligan a resecciones intestinales amplias. Su manejo conservador es poco frecuente, reservándose para aquellos casos en los que no existan datos de sangrado activo ni de sufrimiento intestinal en el momento del diagnóstico. Es fundamental contar con un equipo multidisciplinar para asegurar una vigilancia intensiva de estos pacientes, así como el seguimiento mediante técnicas de imagen, como la arteriografía o la TC, siendo este último de elección, ya que nos permite valorar la viabilidad intestinal y la aparición de lesiones tardías en los primeros días tras el traumatismo.