




# Cirugía Española

[www.elsevier.es/cirugia](http://www.elsevier.es/cirugia)



## P-656 - OBSTRUCCIÓN INTESTINAL SECUNDARIA A UNA HERNIA DE MORGAGNI. UNA RARA ASOCIACIÓN

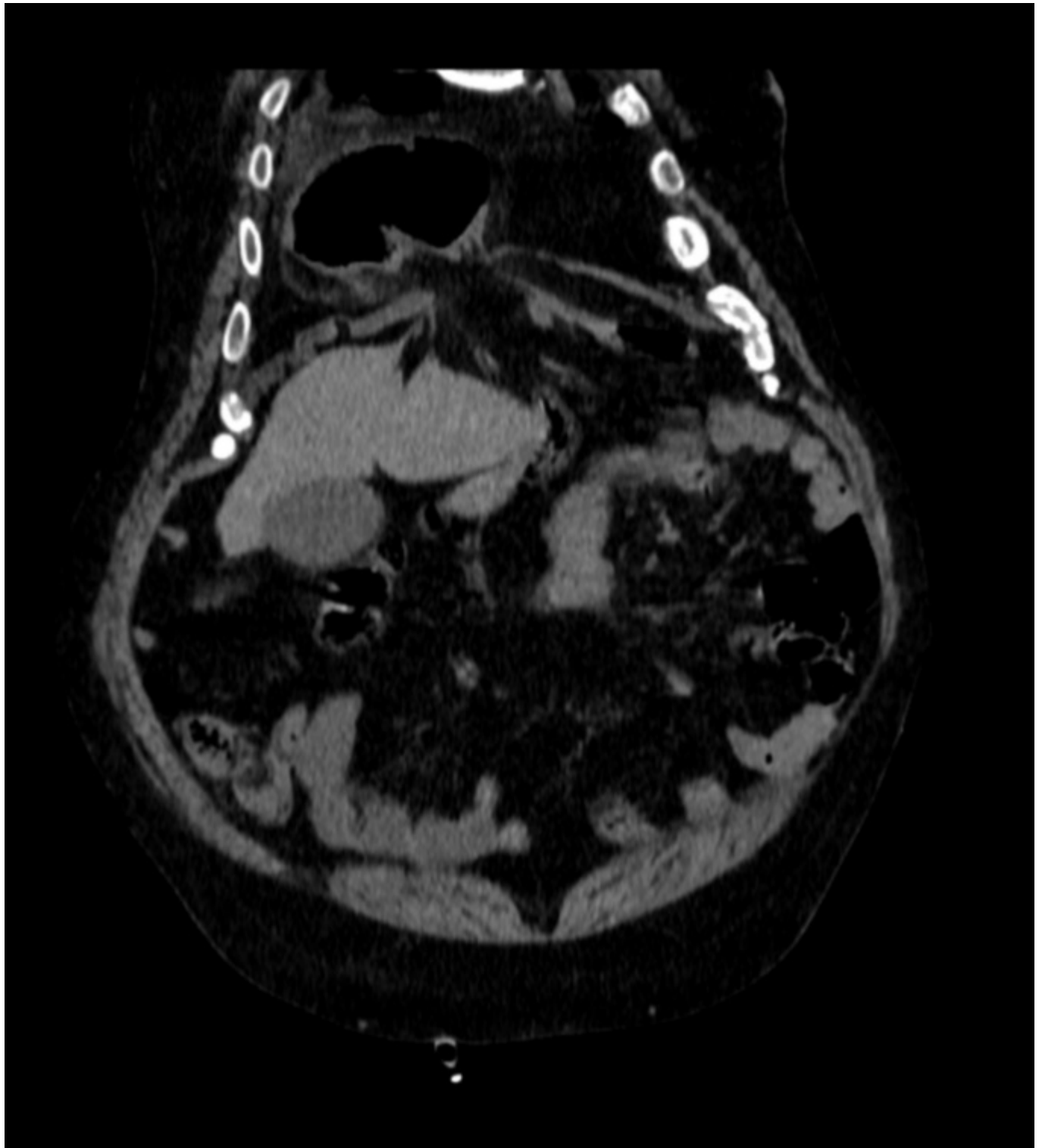
*Funes Dueñas, Tania; Etreros Alonso, Javier; Álvarez García, Helena; Friedova, Petra; Ais Conde, Juan Guillermo*

*Hospital Complejo Asistencial Segovia, Segovia.*

### Resumen

**Introducción:** El objetivo es describir una complicación aguda (obstrucción intestinal) en una entidad infrecuente (hernia de Morgagni: HM) que suele ser asintomática, pero que puede presentarse con una complicación potencialmente letal.

**Caso clínico:** Varón de 74 años, obeso, EPOC y anticoagulado por FA, acude a urgencias por dolor, distensión abdominal y vómitos fecaloideos de 24 horas de evolución. En la exploración física presentaba disnea y un abdomen distendido sin signos de peritonismo. En la analítica se objetivaba una discreta elevación de reactantes de fase aguda. En el TAC dilatación de intestino delgado y colon derecho, y grasa pericólica en la superficie superior del diafragma que confirmó la presencia de una hernia diafragmática anterior derecha. Se decide cirugía de urgencia. En quirófano se evidencia una HM con epiplón encarcerado y una porción del colon transversal con una placa de necrosis transmural sin peritonitis asociada, que condicionaba una obstrucción intestinal. Tras reducir el contenido herniado a cavidad abdominal, se resecó el epiplón encarcerado y la necrosis de la pared del colon transversal, reparándose el orificio del colon con una sutura continua. El saco herniario se resecó parcialmente, y el defecto diafragmático se cerró. El paciente fue dado de alta al 12º día.



**Discusión:** La HM es un tipo de hernia diafragmática congénita infrecuente (2-5% de todas las hernias diafragmáticas). Este defecto herniario se localiza en la porción anteromedial derecha del diafragma. El defecto suele ser pequeño y clínicamente asintomático. Habitualmente se diagnostica en la edad adulta de forma incidental, y es excepcional la presentación clínica en la urgencia como una obstrucción intestinal. En la radiografía de tórax se puede evidenciar la presencia de una masa retroesternal, pero el TAC es la prueba diagnóstica de elección. Se recomienda la reparación quirúrgica en la población pediátrica. En la edad adulta, los pacientes sintomáticos deben operarse, y aunque existe controversia en pacientes asintomáticos, creemos que, por el riesgo de complicaciones, como la necrosis de colon que presentó nuestro paciente, también deben operarse siempre que las características clínicas del paciente lo permitan. Existe controversia acerca de la vía de abordaje, la resección o no del saco y el uso o no de mallas. Nosotros optamos por un abordaje

abierto transabdominal al observar en el TAC dilatación de asas de intestino delgado y colon, por la presencia de grasa pericólica en la hernia, y por la alta probabilidad de resección intestinal. Después de reducir el contenido del saco, y realizar la resección y sutura de la pared necrosada del colon, resecamos parcialmente el saco, y efectuamos un cierre primario del defecto diafragmático al ser un orificio pequeño. La HM es una hernia diafragmática congénita infrecuente que suele ser asintomática. De forma excepcional debuta como obstrucción intestinal, con riesgo de estrangulación y perforación de la víscera herniada. El diagnóstico es mediante TAC, y el tratamiento, incluso en pacientes asintomáticos, es quirúrgico, por el riesgo potencial de complicación. La elección de la técnica quirúrgica se basará en las características del paciente y en el tamaño del orificio herniario.