




Cirugía Española



www.elsevier.es/cirugia

P-663 - PERFORACIÓN RECTAL POR TRAUMATISMO PERINEAL TRAS CAÍDA DE UNA MOTO ACUÁTICA

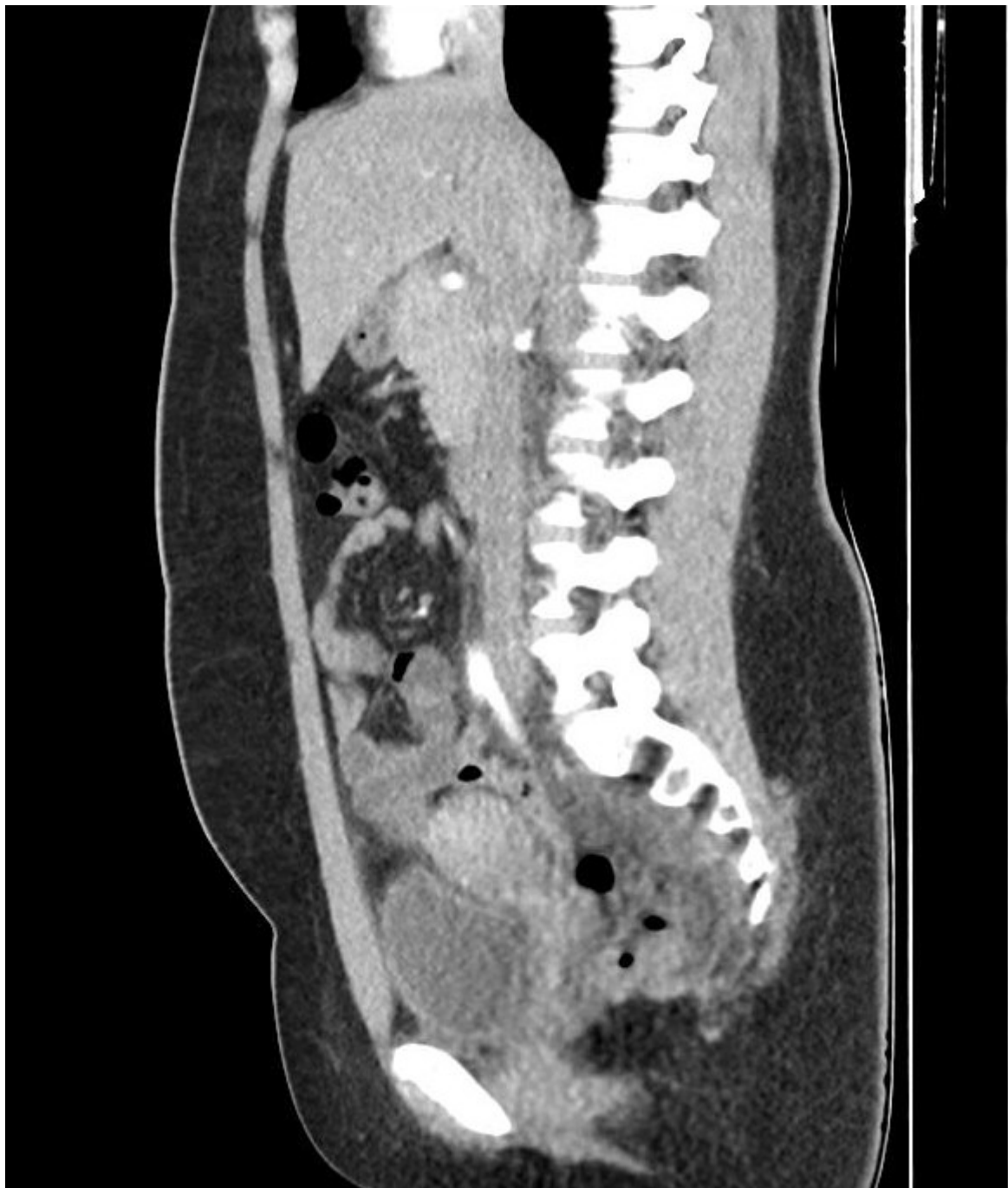Sobrerroca Porras, Laura; Costa Henere, Daniel; Baanante Cerdeña, Juan Carlos; Muñoz Duyos, Arantxa; Romero Marcos, Juan Manuel; Cuenca Gómez, Carlota; Maristany Bienert, Carles; Delgado Rivilla, Salvadora

Hospital Mutua, Terrassa.

Resumen

Objetivos: Describir el caso clínico de una paciente con perforación rectal secundaria a traumatismo perineal al ser eyectada de una moto de agua, causa muy poco frecuente.

Caso clínico: Mujer de 22 años que tras salir despedida del asiento trasero de una moto acuática, sufre un traumatismo perineal por el chorro de agua propulsada por el motor. Consulta a las 12h por proctalgia, rectorragia y fiebre de 38,5 °C. Exploración física: estable, afebril, dolor hemiabdomen inferior sin irritación peritoneal, hematoma perineal, laceración anal a las 12h y 6h y laceración en cara posterior del introito vaginal. Sin lesiones al tacto rectal. Analítica: hemoglobina 12,7 g/dl, 11.950 leucocitos y proteína C reactiva 146 mg/L. Tomografía computarizada (TC): Afectación de la grasa perirrectal con aire extraperitoneal, edema en espacio presacro y grasa perivesical compatible con perforación rectal. Líquido anterior a los vasos ilíacos comunes sin neumoperitoneo. Dada la estabilidad clínica y al ser una perforación extraperitoneal, se inicia tratamiento conservador con antibiótico endovenoso y dieta absoluta. Presenta mejoría progresiva del dolor con remisión de la fiebre a las 48h. TC control a los 7 días: persiste afectación de grasa perirrectal, aire extraluminal y edema presacro con disminución del líquido. Es alta a los 12 días tolerando dieta oral el séptimo día, con mejoría del dolor, resolución de las laceraciones y del hematoma perineal y normalización analítica. TC de seguimiento a los 6 meses: No se observan alteraciones a nivel rectal ni presencia de colecciones u otros hallazgos en relación a la perforación.



Discusión: El traumatismo perineal por la presión hidrostática de una moto de agua es una causa infrecuente de perforación rectal. Los acompañantes del conductor tienen mayor riesgo de sufrir estas lesiones dado que no existe ningún mecanismo de seguridad. El TC es la mejor prueba diagnóstica junto a la exploración física. Actualmente, no existe consenso en la literatura para el manejo de tipo de lesiones rectales, pero en las últimas guías el tratamiento conservador es una opción descrita.