



P-685 - TUMORACIÓN MESENTÉRICA SECUNDARIA A ANISAKIASIS CRÓNICA

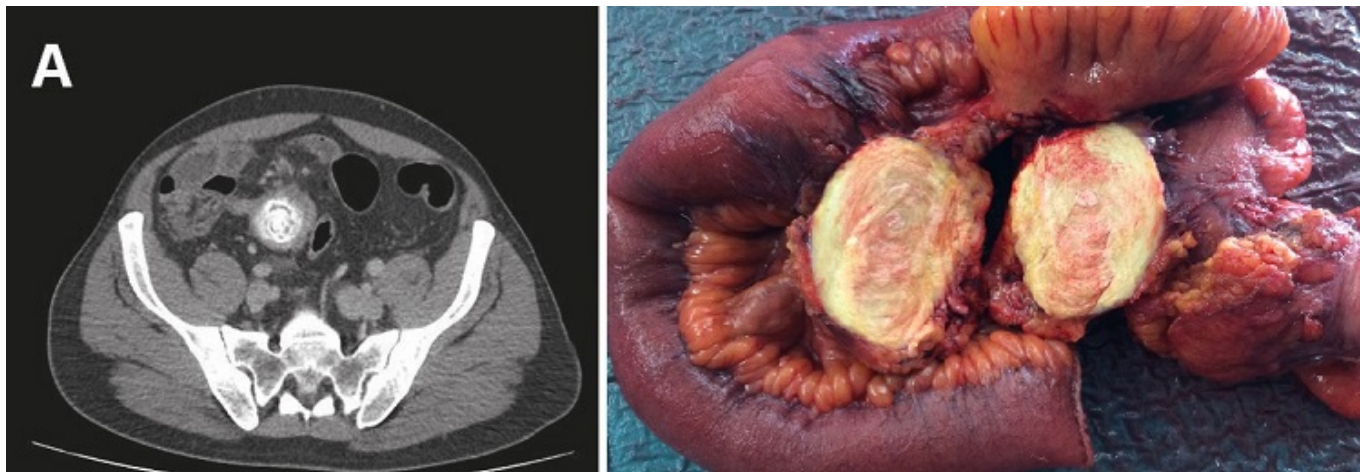
Menéndez, Pablo¹; León, Carlos²; Crespo, Vanesa¹; Muñoz, Vicente¹

¹Hospital General de Valdepeñas, Valdepeñas (Ciudad Real); ²Hospital Reina Sofía, Córdoba.

Resumen

Introducción: La anisakiasis es una zoonosis que se adquiere tras la ingesta de pescado crudo o poco cocinado portadores de la larva de *anisakis*. En la anisakiasis gástrica, la larva de *anisakis* suele reconocerse durante la realización de una endoscopia. Por el contrario, la anisakiasis intestinal suele diagnosticarse tras la combinación de pruebas de imagen y serológicas, por lo que se considera que la anisakiasis es una enfermedad infradiagnosticada, cuya prevalencia está en aumento dada la popularidad que actualmente está adquiriendo la comida japonesa, consistente en pescado crudo o poco cocinado. La clínica es variada y comprende manifestaciones digestivas como consecuencia de la interacción del parásito sobre la pared tubo intestinal, y manifestaciones alérgicas como urticaria, angioedema, e incluso shock anafiláctico como consecuencia de una reacción de hipersensibilidad. Presentamos el caso clínico de un paciente que precisó una intervención quirúrgica urgente, con diagnóstico de abdomen agudo, secundario a una reagudización de anisakiasis crónica.

Caso clínico: Paciente varón de 46 años edad que presentaba sensación de plenitud gástrica y de distensión abdominal de tres meses de evolución, sin alteraciones del tránsito intestinal, ni emisión de productos patológicos. Acudió al servicio de urgencias por dolor abdominal de quince días de evolución. Se realizó una tomografía computarizada (TC) de abdomen donde se identificó una masa a nivel de la grasa mesentérica de 41 × 46 × 60 mm con material calcificado de distribución en capas, adyacente a un asa de delgado, con engrosamiento de la pared y rarefacción de la grasa, junto a adenopatías locorregionales, compatible con proceso inflamatorio y líquido libre intraabdominal. Dados los hallazgos radiológicos, se llevó a cabo una laparotomía donde se evidenció una lesión mesentérica a nivel de íleon terminal, y ante la sospecha de un proceso neoplásico, se realizó una resección intestinal en bloque junto con la tumoración. El periodo postoperatorio evolucionó satisfactoriamente. El informe anatomopatológico informó de una neoformación ovoidea de 6,5 × 4 cm de consistencia firme. Las secciones microscópicas mostraban un proceso inflamatorio, que ulceraba la mucosa, constituido por linfocitos, células plasmáticas, polimorfonucleares, neutrófilos y numerosos eosinófilos; además se evidenciaron pequeños granulomas constituidos por células gigantes multinucleadas rodeadas de eosinófilos. Los ganglios linfáticos adyacentes se encontraban afectados mostrando una hiperplasia folicular linfoide de carácter reactivo, sugiriendo las características morfológicas del proceso una etiología de tipo parasitario. Se confirmó la sensibilización alérgica, siendo el RAST para *anisakis* de 0,97 kU/L, por lo que se consideró positivo moderado clase 2 (0,70 a 3,4 kU/L).



Discusión: La sospecha de esta entidad y el correcto diagnóstico de la anisakiasis permiten la instauración de un tratamiento correcto, ya que en la mayoría de los casos es posible la resolución del cuadro con tratamiento conservador, evitando cirugías innecesarias ante el diagnóstico diferencial preoperatorio de abdomen agudo.