



# Cirugía Española

[www.elsevier.es/cirugia](http://www.elsevier.es/cirugia)



## P-693 - CASO CLÍNICO: GIST PERFORADO EN PACIENTE CON NF1

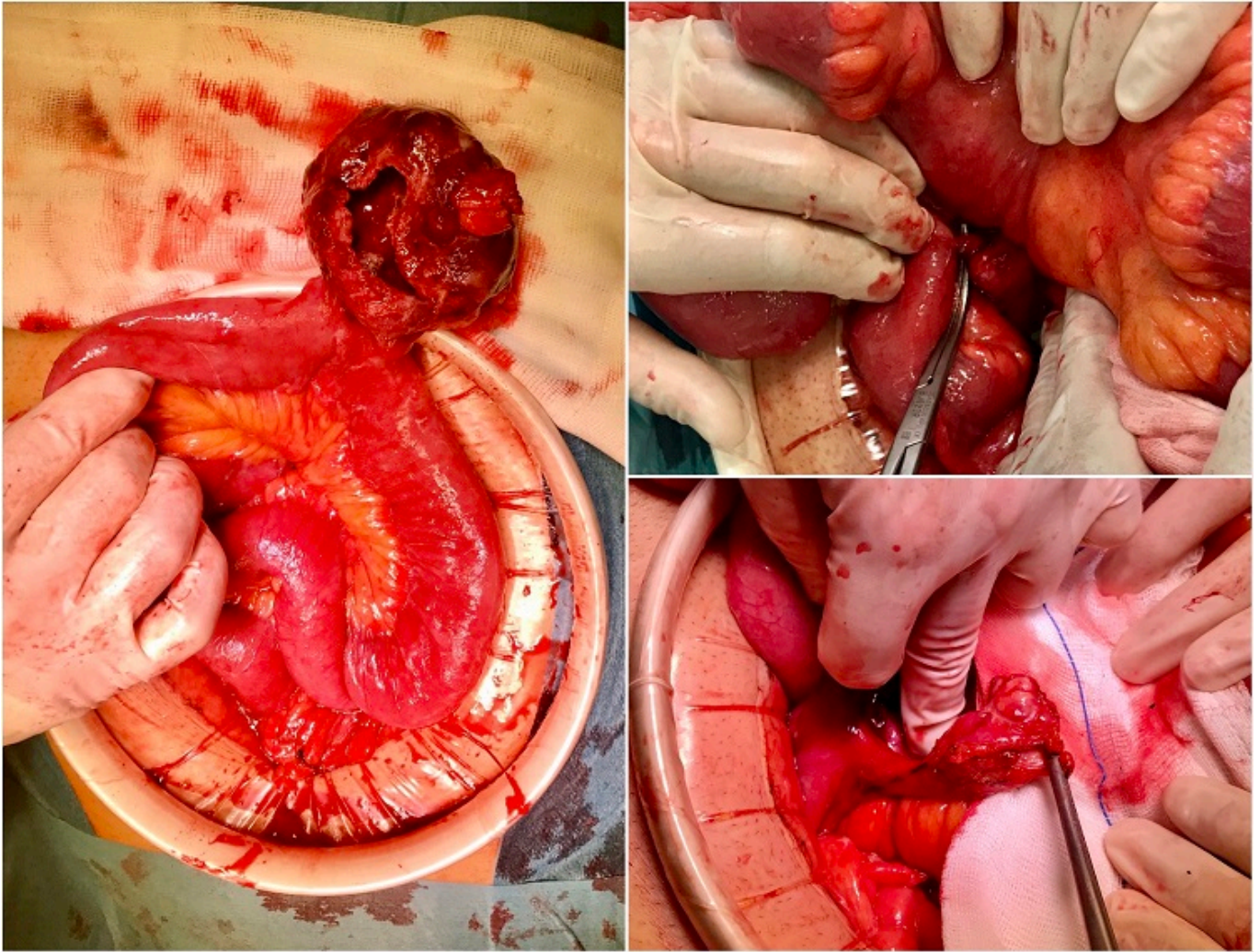
Muñoz Plaza, Nerea; Palomo Luquero, Alberto; Álvarez Llamas, Irene; Santos González, Jorge Félix; Zanjaño Palacios, Jesús; López Rodríguez, Beatriz; Cabriada García, Guillermo; González Prado, Cristina

Hospital Universitario, Burgos.

### Resumen

**Introducción:** La neurofibromatosis tipo 1 (NF1) es un trastorno neurocutáneo genético con transmisión autosómica dominante, clínicamente heterogéneo, caracterizado por la presencia de manchas de color café con leche, pecas axilares o inguinales, nódulos de Lisch en iris y neurofibromas múltiples. Ocurre debido a mutaciones en el gen *NF1*, que codifica la proteína neurofibromina. Los pacientes diagnosticados con este síndrome tienen un mayor riesgo para el desarrollo de tumores, entre los que se encontrarían los tumores del estroma gastrointestinal (GIST). A diferencia de la mayor parte de los GIST, en el contexto de la NF1 se desarrollan con mayor frecuencia en el intestino delgado, de manera múltiple y con una histología y base molecular patológica diferentes. El siguiente caso clínico muestra un ejemplo de complicación quirúrgica urgente debido a un GIST en un paciente con NF1.

**Caso clínico:** Varón de 43 años diagnosticado de NF1 que acude a urgencias por dolor abdominal localizado en fosa ilíaca derecha de varias horas de evolución, sin otra sintomatología acompañante. A la exploración física resulta llamativa la palpación de una masa de unos 10 cm en hemiabdomen derecho. La analítica muestra una leucocitosis marcada y una ligera elevación de la PCR. Se realiza una ecografía abdominal que muestra una tumoración hipoeoica de 6,3 × 4,8 × 5,6 cm en fosa ilíaca derecha, en contacto con íleon, no vascularizada. Con la sospecha de plastrón inflamatorio vs mucocèle apendicular se decide intervención quirúrgica urgente. Se realiza una laparotomía media infraumbilical, encontrándose: tumor de 6-8 cm de diámetro con origen en la vertiente antimesentérica del yeyuno, a 210 cm de la válvula íleocecal, perforado e íntimamente adherido al meso. Adicionalmente se observa un apéndice cecal con varios neurofibromas, uno de los cuales presenta un trayecto fistuloso hacia el íleon terminal. Se realiza resección intestinal segmentaria con anastomosis yeyuno-yeyunal, apendicectomía con sección del trayecto fistuloso y cierre simple del orificio del íleon terminal. La evolución postoperatoria es satisfactoria, destacando la presencia de una infección del sitio quirúrgico superficial. El estudio anatomopatológico muestra un GIST de bajo grado (pT3) con perforación transmural y varios neurofibromas en el apéndice cecal.



**Discusión:** La asociación entre la NF1 y el riesgo de desarrollar GIST está claramente establecida. Aunque la mayoría son asintomáticos y de buen pronóstico, algunos presentan un comportamiento agresivo, y sus manifestaciones abdominales pueden ser muy variadas, como muestra nuestro caso, resultando llamativa la ausencia de sintomatología previa a pesar del tamaño del tumor. Parece recomendable la realización de una prueba de imagen (TAC/RMN) en pacientes con NF1 que presenten síntomas gastrointestinales. Este caso además presentaba una fistulización entre uno de los neurofibromas del apéndice cecal y el íleon, situación extremadamente excepcional.