



Cirugía Española

www.elsevier.es/cirugia



P-701 - LA IMPORTANCIA DEL ABORDAJE MULTIDISCIPLINARIO EN EL TRATAMIENTO DE LOS SARCOMAS DE PARTES BLANDAS: UN NUEVO ENFOQUE

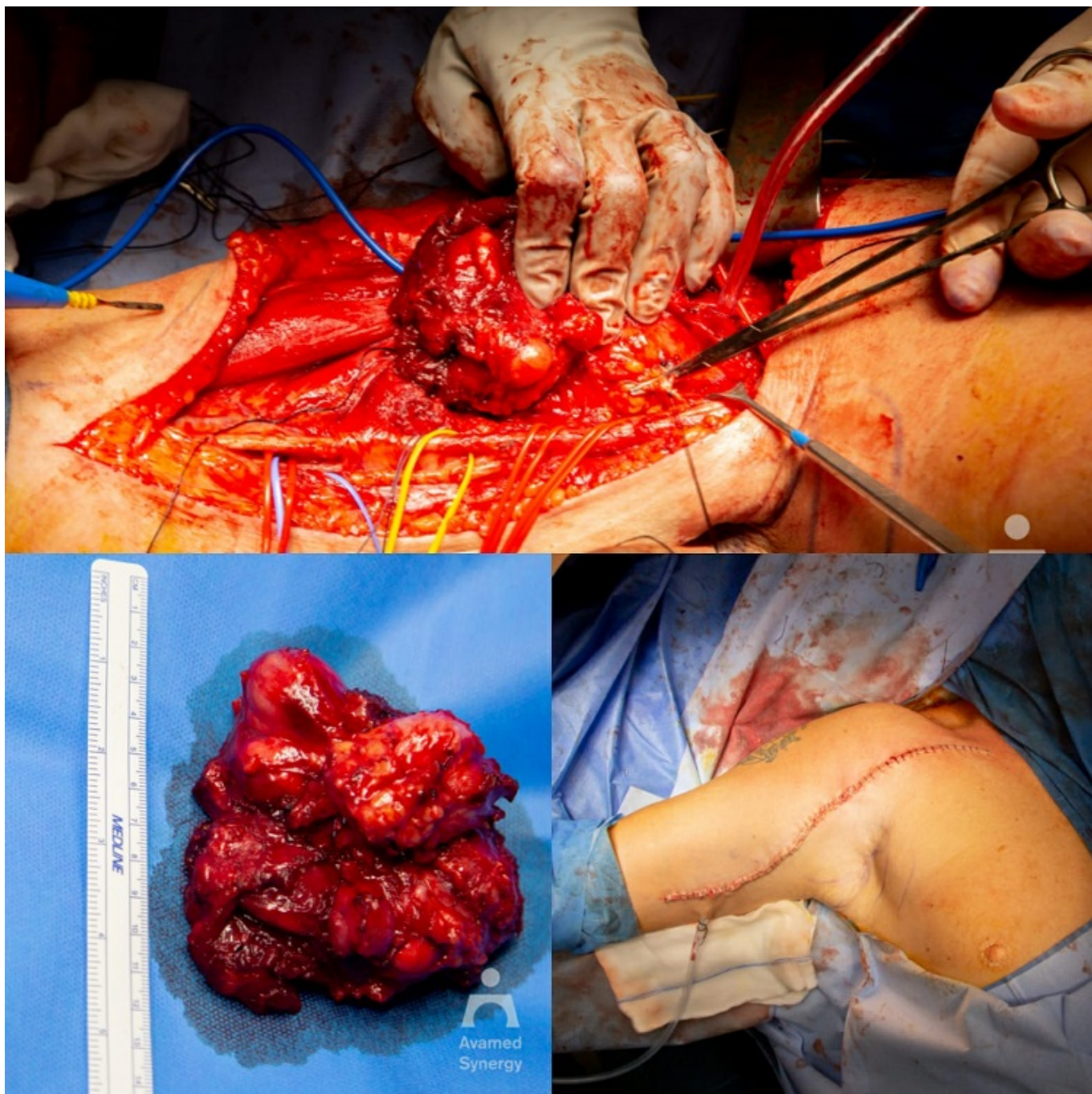
Gómez Valles, Paula; Conesa Pla, Ana; Gómez Pérez, Beatriz; Delegido García, Ana; Cayuela Fuentes, Valentín; Navarro Barrios, Álvaro; Gil Vázquez, Pedro José; Fernández Hernández, Juan Ángel

Hospital Universitario Virgen de la Arrixaca, Murcia.

Resumen

Introducción: Los sarcomas de partes blandas son poco frecuentes, con una incidencia de 2-3/100.000 casos/año. Representan menos del 1% de los tumores malignos y poseen 2% de la mortalidad por cáncer, con una supervivencia a los 5 años en Europa para los sarcomas no viscerales del 60%. Los sarcomas localizados en las extremidades son una minoría y suponen un gran reto quirúrgico ya que las características anatómicas de las extremidades intentan conjugar la radicalidad con la preservación funcional del miembro. El objetivo del caso es describir a un varón de 67 años, que fue intervenido por una masa a nivel axilar derecho de tipo sarcomatoide.

Caso clínico: Varón de 67 años sin antecedentes médico-quirúrgicos de interés al que se le realizó una biopsia escisional de tumoración en axila derecha. El informe de AP informó de una neoplasia mixoide sin criterios de malignidad con extensa necrosis isquémica. Tras un crecimiento rápido de nuevo de la masa tumoral, el paciente fue derivado a nuestro hospital para mejor caracterización. En el nuevo estudio, la tumoración axilar presentaba características morfológicas y genéticas que permitió clasificarlo como tumor fibromixoide osificante maligno. Ante estos hallazgos y mediante un abordaje multidisciplinar donde intervinieron los Servicios de Cirugía Torácica, Cirugía General y Traumatología, se realizó exéresis completa referenciando cada paquete muscular y vascular del miembro superior derecho y llevando a cabo la sección del inserción del músculo pectoral mayor a nivel humeral en región tendinosa, músculo coracobraquial y porción corta del bíceps braquial y posterior aproximación tras disección de la masa tumoral. Fue posible así mismo la preservación de todas las estructuras vasculares y nerviosas contiguas ya que la arteria braquial en su tercio proximal se encontraba rodeada por el tumor entre un 30-50% así como el nervio cubital que se encontraba fijo a estructura tumoral pero no infiltrado. La cirugía se llevó a cabo sin ninguna incidencia a pesar de la complejidad y el paciente actualmente se encuentra sin signos de nueva recidiva.



Discusión: El tumor fibromixoide osificante es considerado una neoplasia rara de origen incierto que suele presentarse en la edad adulta como una masa pequeña, indolora, circunscrita y localizada en el tejido muscular o subcutáneo de las extremidades. A diferencia de esto, nuestro caso se presentó como una variante agresiva de rápido crecimiento al diagnóstico que comprometía estructuras vecinas. La cirugía es el tratamiento de elección en las neoplasias de tipos sarcomatoide circunscritas. El manejo de estos pacientes a través de Centros de Referencia con Comité multidisciplinar ha demostrado mejores en supervivencia global y libre de enfermedad, aunque siguen siendo remitidos casos con cirugías previas sin planificación y resecciones simples. Cabe destacar que el exceso de márgenes quirúrgicos no se traduce en un aumento de la tasa de supervivencia. Únicamente se plantea la posibilidad de amputación ante la imposibilidad de conseguir márgenes amplios y/o de reconstrucciones funcionales del miembro. Por tanto, tratamiento de los sarcomas en las extremidades debe consistir en extirpación amplia con reconstrucción primaria adecuada en Centros de Referencia con experiencia.