



Cirugía Española

www.elsevier.es/cirurgia



P-704 - LETÁLIDE ABDOMINAL SUBYACENTE COMO PRESENTACIÓN DE SARCOMA UTERINO SILENTE

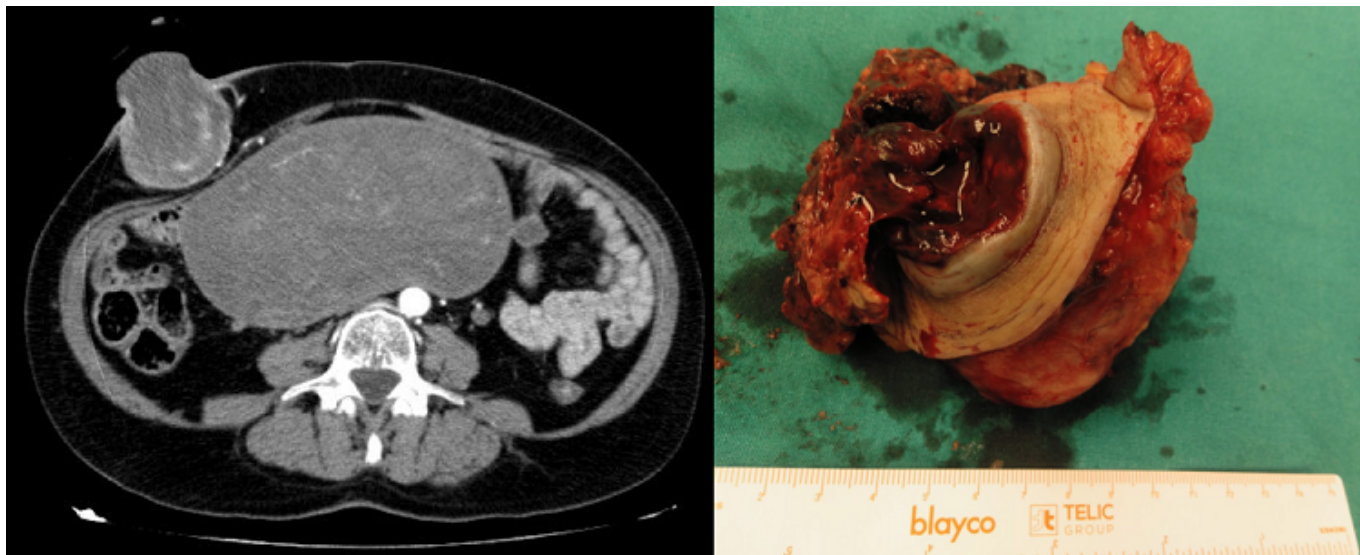
Aparicio López, Daniel; Cantalejo Díaz, Miguel; Cholz Ezquerro, Jorge; González-Nicolás Trébol, María Teresa; Kälviäinen Mejía, Helga Cristina; Ruiz Quijano, Pablo; Sancho Pardo, Pablo; Casamayor Franco, María Carmen

Hospital Universitario Miguel Servet, Zaragoza.

Resumen

Introducción: Los sarcomas uterinos corresponden al 7-8% del total de las neoplasias uterinas. La edad media de presentación se sitúa en la cuarta y quinta década de vida. Su diagnóstico a menudo suele ser tardío pues sus manifestaciones clínicas son inespecíficas y silentes. Histológicamente se dividen en: carcinosarcomas (50%), leiomiomas (30%), sarcomas del estroma endometrial (15%), y sarcomas indiferenciados (5%).

Caso clínico: Paciente de 59 años, sin alergias medicamentosas conocidas hasta la fecha ni antecedentes médico-quirúrgicos de interés. Incluida en lista de espera quirúrgica para cirugía menor ambulatoria por presentar lesión dérmica en flanco derecho. En el transcurso del tiempo la paciente requirió acudir a Urgencias en varias ocasiones en breve lapso de tiempo por aumento del tamaño así como ulceración y sangrado de dicha lesión. Se decidió ampliar estudio en Urgencias solicitando prueba de imagen, TC abdomino-pélvico: masa uterina sugestiva de mioma gigante (180 × 86 × 177 mm), muy probablemente malignizado a sarcoma. Masa subcutánea sugestiva de metástasis (letálide), sin signos de sangrado activo en la actualidad. No se aprecian otros signos de diseminación a distancia. Ante dichos hallazgos se decidió intervención quirúrgica urgente realizándose exéresis en bloque de la lesión subcutánea de fosa ilíaca derecha. El estudio anatomopatológico reveló que se trataba de una metástasis de sarcoma del estroma endometrial de alto grado de 6,7 cm de diámetro. Se remite al Comité de Tumores Ginecológicos para tratamiento: histerectomía + doble anexectomía + citología de líquido peritoneal de forma programada, por parte del Servicio de Ginecología y Obstetricia.



Discusión: El diagnóstico del sarcoma uterino se produce en muchas ocasiones de forma incidental durante el examen patológico de la pieza quirúrgica tras histerectomía por sospecha de leiomioma. Las manifestaciones clínicas incluyen sangrado vaginal, dolor abdominal o pélvico y masa palpable. En ocasiones permanece asintomático durante mucho tiempo y debuta en forma de diseminación metastásica. Pulmón, hueso o pared abdominal son algunas de sus localizaciones más frecuentes. Las metástasis cutáneas, también llamadas letálides, son una forma inusual de presentación asociándose habitualmente a estadios avanzados y mal pronóstico (< 1 año). El tratamiento habitual incluye la combinación de radioterapia y quimioterapia. Las metástasis cutáneas son una forma excepcional de presentación del sarcoma uterino que sugieren alto grado de agresividad. Es por ello que su sospecha clínica siempre debe estar presente en el diagnóstico diferencial de las lesiones cutáneas.