

P-708 - NEOFORMACIÓN RETROPERITONEAL: ¡UN LEIOMIOMA!

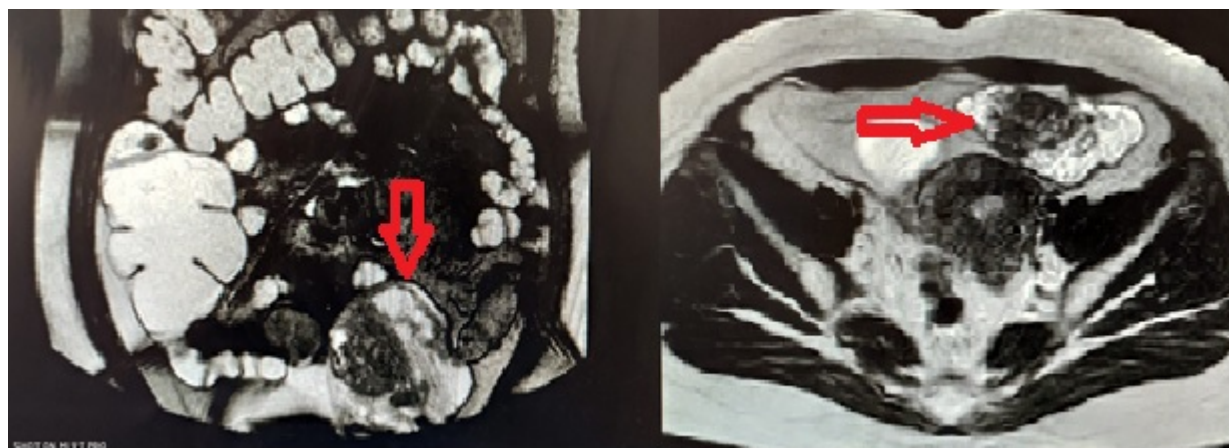
Forneiro Pérez, Rocío; Gallart Aragón, Tania; Cabello Calle, Gabriel; Mirón Pozo, Benito

Hospital Universitario de San Cecilio, Granada.

Resumen

Introducción: Los leiomiomas son tumoraciones benignas de músculo liso, cuya máxima incidencia se observa en mujeres de mediana edad. Se localizan principalmente a nivel uterino aunque también se han descrito casos en retroperitoneo. En nuestro trabajo presentamos el caso de un leiomioma retroperitoneal, cuya localización asemejaba una tumoración ovárica.

Caso clínico: Mujer de 55 años de edad, exfumadora, con antecedentes personales de colitis ulcerosa, coleditiasis y una cesárea. Durante el seguimiento de la colitis ulcerosa, se solicita una enteroRMN (fig.) que informa de una neoformación de $9 \times 5 \times 4,5$ cm en fosa ilíaca izquierda anterior al útero compatible con lesión anexial izquierda o leiomioma retroperitoneal de bajo grado. Se decide realizar una laparotomía exploradora programada por parte de Ginecología donde se evidencian útero y anejos normales e, retroperitoneal y anterior al útero, en la fosa iliaca izquierda, una neoformación redondeada. Ante estos hallazgos, se procede a su exéresis por parte de Cirugía General mediante desperitonización y ligadura del pedículo vascular con Ligasure®. La paciente es dada de alta al tercer día postoperatorio sin incidencias. Actualmente asintomática. El informe anatomopatológico de la pieza informa de leiomioma con áreas de degeneración hidrópica de $8 \times 7 \times 4$ cm bien encapsulado.



EnteroRMN donde se evidencia la masa.

Discusión: Los leiomiomas uterinos son los tumores mesenquimales ginecológicos más comunes en mujeres en edad fértil. Debido a su origen en células de músculo liso pueden desarrollarse en

cualquier lugar donde encontremos estas células. Un subtipo, poco frecuente es el leiomioma retroperitoneal. Suelen presentar un gran tamaño. Producen escasos síntomas debido a su lento crecimiento por lo que son detectadas incidentalmente en un examen rutinario o en una autopsia. En caso de producir sintomatología, lo más frecuente es dolor abdominal y/o síntomas por compresión de estructuras adyacentes. Su etiopatogenia no está clara. Hasta un 40% de los miomas retroperitoneales pueden estar asociados con un mioma uterino sincrónico o previamente operado. Sin embargo, existen casos donde se han producido en mujeres previamente hysterectomizadas. Los leiomiomas retroperitoneales se suelen diagnosticar erróneamente como tumores malignos dada su inusual localización. Cuando se sospecha malignidad, se debe evitar la morcelación, por el aumento del riesgo de recurrencia y de la tasa de mortalidad. La resonancia magnética es la técnica más fiable para el diagnóstico. El diagnóstico diferencial principal se realiza con el leiomiosarcoma mediante biopsia percutánea de la masa guiada por ecografía. El tratamiento consiste extirpar el mioma retroperitoneal mediante laparoscopia o laparotomía. El abordaje abdominoinguinal de Karakousis es el único que garantiza la resección de los tumores retroperitoneales con extensión pélvica pues permite una exposición total desde la aorta abdominal hasta los vasos ileofemorales facilitando la disección y extirpación en bloque de la masa tumoral con control vascular y preservación del paquete vasculonervioso. Se recomienda un seguimiento periódico de las pacientes dado que algunos casos pueden recidivar o transformarse en un sarcoma. Para concluir, debemos tener en mente la posibilidad de un leiomioma retroperitoneal como diagnóstico diferencial de masas retroperitoneales siendo imprescindible el estudio histológico para descartar un posible origen maligno.