



Cirugía Española

www.elsevier.es/cirugia



P-713 - SARCOMAS INGUINOESCROTALES: UN RETO DIAGNÓSTICO Y TERAPÉUTICO

Navarro Barrios, Álvaro; Fernández Hernández, Juan Ángel; Delegido García, Ana; Gómez Pérez, Beatriz; Cubillana Martínez, María José; Frutos Bernal, MD; Torres Salmerón, Gloria; Martínez García, Jerónimo

Hospital Universitario Virgen de la Arrixaca, Murcia.

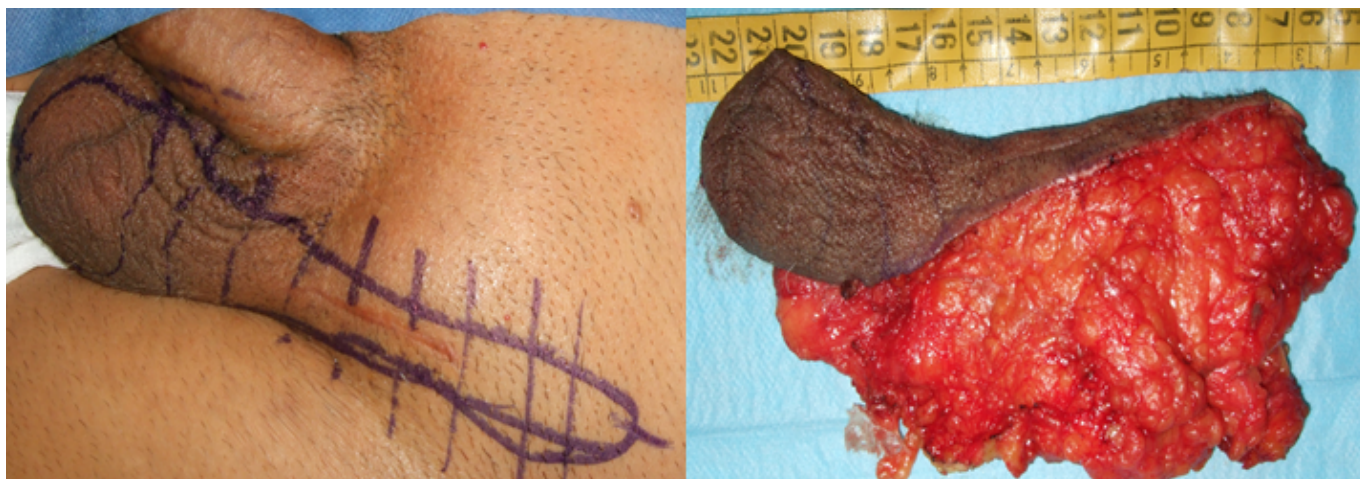
Resumen

Introducción: Los sarcomas de partes blandas (SPB) son un grupo heterogéneo de neoplasias derivadas de los tejidos mesenquimales. Su incidencia es de 3-4 casos por 100.000 habitantes/año. Suponen el 1% de los tumores sólidos en adultos y se localizan en las extremidades en más del 40% de los casos. La localización inguinoescrotal de los sarcomas es infrecuente y, además, se confunden con mucha frecuencia con otras entidades como hernias o tumoraciones testiculares. Las opciones de tratamiento en estos casos deben incluir la exéresis en bloque de la lesión mediante hemiescrotectomía radical, que asegure la exéresis completa (R0) de dichas lesiones.

Objetivos: Describir y discutir nuestra experiencia en el manejo de los sarcomas inguinoescrotales.

Métodos: Se incluyeron todos los sarcomas inguinoescrotales intervenidos en nuestra unidad entre julio de 2015 y julio de 2020. En todos los casos el objetivo de la cirugía fue la exéresis en bloque de las lesiones (o sus restos) siendo necesario para ello la realización de hemiescrotectomías ampliadas (fig.).

Resultados: La serie consta de 10 pacientes, todos varones con una mediana de edad de 59 (rango 48-86) años. El diagnóstico inicial más frecuente fue el de hernia inguinal (50%). En ningún caso la sospecha inicial fue de sarcoma. Sólo en 4 pacientes (40%) se realizó un estudio histológico previo. En otros 4 pacientes (40%) se realizó inicialmente una cirugía marginal que no fue curativa, precisando una segunda intervención radical. El diagnóstico histológico más frecuente fue el de liposarcoma (60%: 4 WD-LPS y 2 DD-LPS). El 90% de los enfermos se intervinieron antes de su derivación a nuestra Unidad, en el 40% realizando resecciones incompletas (R1). Tras su derivación, 6 pacientes (60%) fueron sometidos a hemiescrotectomías radicales y 1 paciente (10%) recibió únicamente tratamiento adyuvante por presentar metástasis pulmonares tras el diagnóstico. Un 50% de los pacientes presentaron complicaciones postoperatorias siendo las más frecuentes el dolor postoperatorio (20%) y la colección crónica (20%). La media de supervivencia global (SG) desde la exéresis completa es de 51,88 meses y la de supervivencia libre de enfermedad (SLE) de 47,16 meses.



Conclusiones: Los sarcomas de localización inguinal suponen un reto diagnóstico, al confundirse con frecuencia con otras entidades (hernias o tumores inguino-escrotales) y terapéutico al requerir una exéresis en bloque del canal inguinal que no siempre se realiza al diagnóstico. Las resecciones marginales dificultan dicha cirugía curativa. Es recomendable la realización de pruebas de imagen e histológicas para la correcta caracterización y planificación del abordaje terapéutico. El tratamiento de elección es la hemiescrotectomía ampliada, que incluye la resección de piel y testículo en bloque, para conseguir una cirugía R0.