



# Cirugía Española

[www.elsevier.es/cirugia](http://www.elsevier.es/cirugia)



## PE-11 - DEHISCENCIA DE HERIDA QUIRÚRGICA TRAS TORACOTOMÍA LATERAL. MANEJO AMBULATORIO CON APÓSITO DE PRESIÓN NEGATIVA.

Vico Díaz, M.E.; Carrasco Fuentes, G.; Carmona Soto, P.; Ortiz Fernández, L.; Tejero Tejero, A.

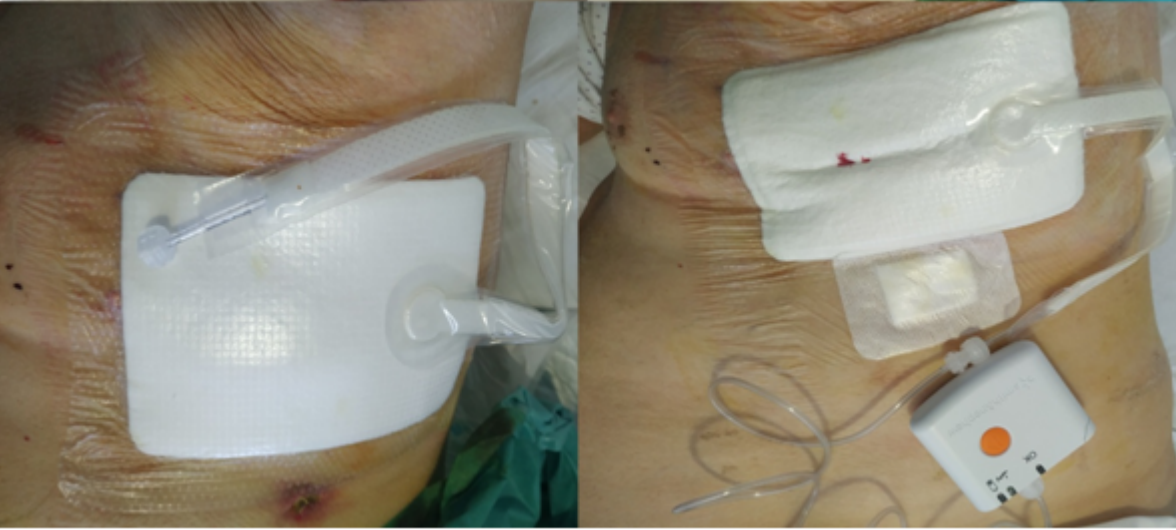
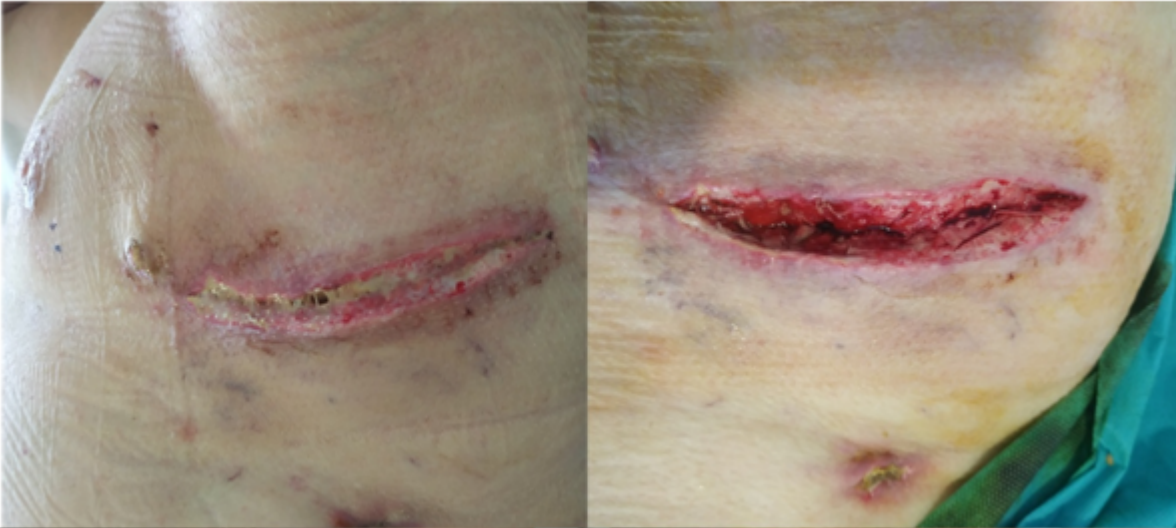
Hospital Universitario Ciudad de Jaén, Jaén.

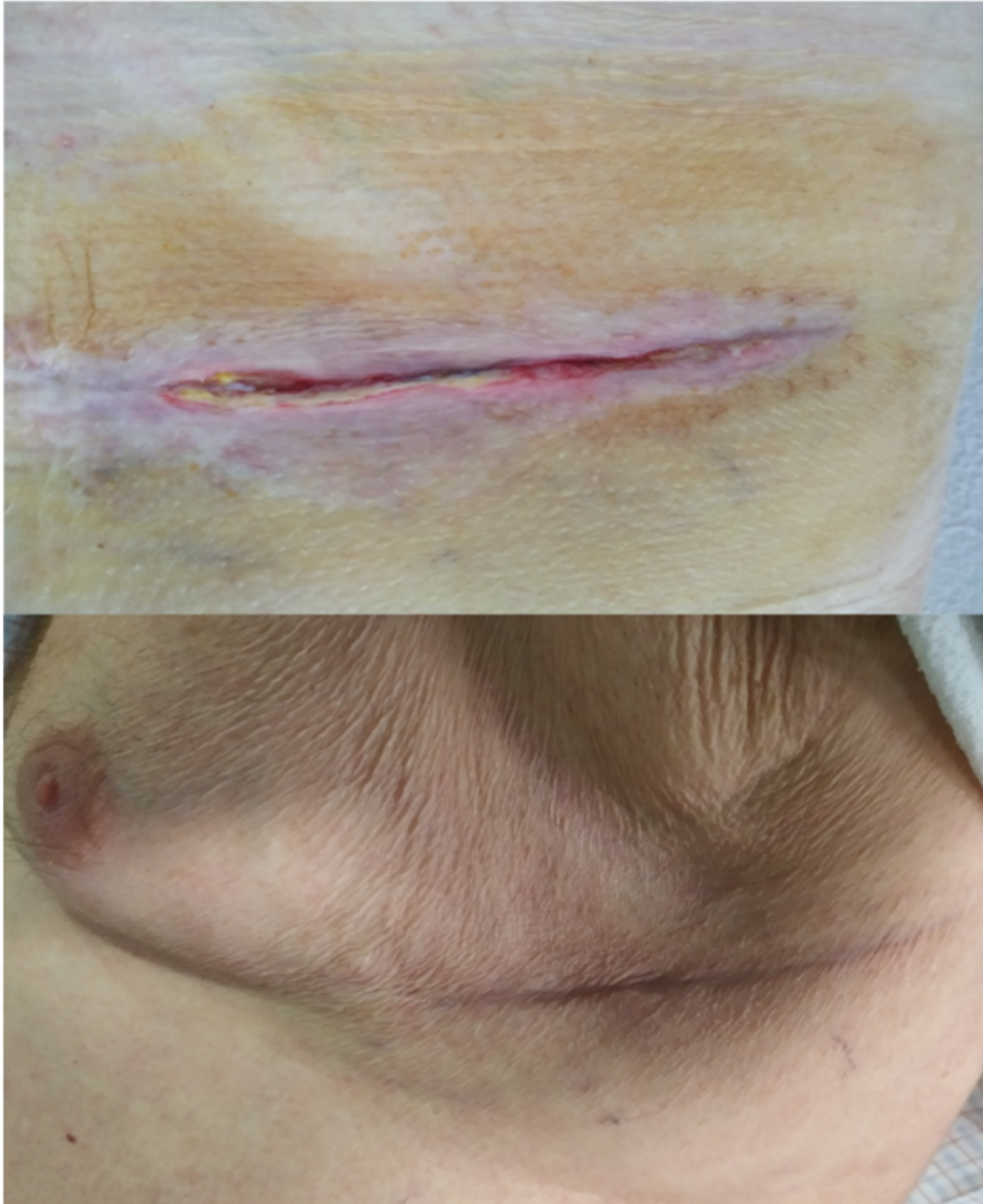
### Resumen

**Objetivos:** La terapia de presión negativa ha sido descrito en heridas quirúrgicas exudativas como en laparotomías, cirugía mamaria, ortopédica, cesáreas, esternotomías y úlceras vasculares crónicas entre otras. También existe experiencia en el tratamiento de heridas traumáticas, dehiscencias de heridas o como medida profiláctica en la prevención de infecciones de herida quirúrgica. La terapia de presión negativa aporta a la herida un nivel de presión de -80 mmHg, disminuyendo el exudado sobre la superficie de la misma y contribuyendo a su cicatrización. Presentamos el caso de una dehiscencia de herida de toracotomía y manejo ambulatorio con apósito de presión negativa.

**Métodos:** Varón de 81 años EPOC enfisema grave con nódulo pulmonar en lóbulo superior izquierdo de 18 mm, hipermetabólico en PET sugestivo de neoplasia primaria pulmonar cT1N0M0. Ante comorbilidad y limitación funcional se realizó una resección atípica del nódulo de LSI por toracotomía lateral debido a la localización intraparenquimatosa del mismo. El posoperatorio cursó con fuga aérea prolongada, siendo alta al 10º día. A los 15 días de la cirugía el paciente acudió a urgencias por infección de la herida quirúrgica y dehiscencia de herida de toracotomía sin presentar fiebre ni otra sintomatología respiratoria. La radiografía de tórax no presentó complicaciones pleuropulmonares agudas y analíticamente no cursó con elevación de reactantes de fase aguda excepto una PCR de 35. Se realizó apertura y desbridamiento de la herida de forma urgente, se colocó apósito de presión negativa sobre la misma a las 24 horas y fue dado de alta a las 48h con manejo ambulatorio posterior (fig. 1).

**Resultados:** El cultivo de exudado de herida fue positivo para *Propionibacterium avidum* sensible a penicilinas, siendo tratado con amoxicilina-clavulánico durante 10 días. El resultado de la anatomía patológica confirmó un ca. epidermoide pT1aN0 (IA, TNM 8ª ed) sin necesidad de tratamiento adyuvante. La evolución de la herida quirúrgica fue satisfactoria, con cambio semanal de apósito consiguiendo una cicatrización correcta y ausencia de exudado. El apósito fue retirado a los 24 días de su aplicación, comprobando un cierre completo de la herida (fig.2).





**Conclusiones:** La terapia de presión negativa ha demostrado eficacia en el manejo de heridas quirúrgicas complejas, permitiendo el manejo ambulatorio de pacientes seleccionados. Dicho sistema ayuda a controlar la infección local de forma ambulatoria con resultados excelentes.