




Cirugía Española



www.elsevier.es/cirugia

P-43 - ABORDAJE QUIRÚRGICO EN LOS LÍMITES DEL TÓRAX POR HERIDA POR ARMA BLANCA

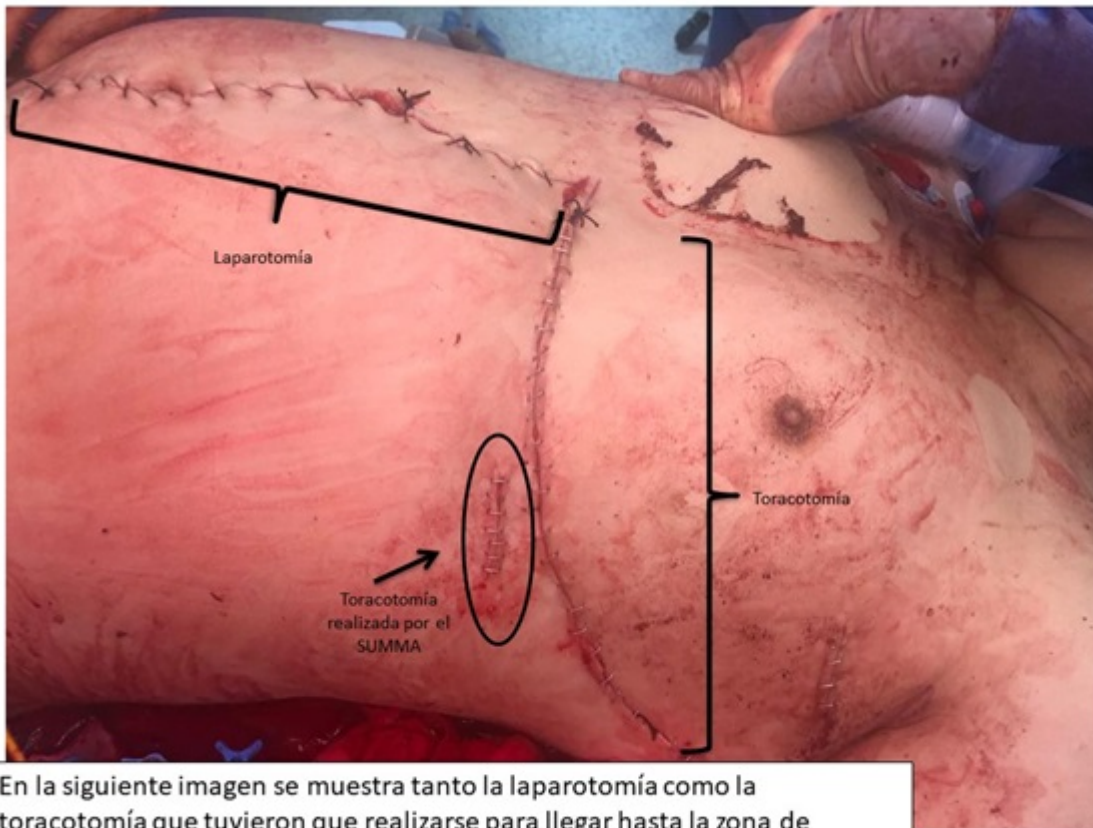
Maté Miguel, L.; Pardo Prieto, S.L.; Corpa Rodríguez, E.; Vicente Verdú, R.; Partida González, C.; Peñato Luengo, F.; Liebert Álvarez, B.; Gil Alonso, J.L.; Díaz-Agero Álvarez, P.

Hospital Universitario La Paz, Madrid.

Resumen

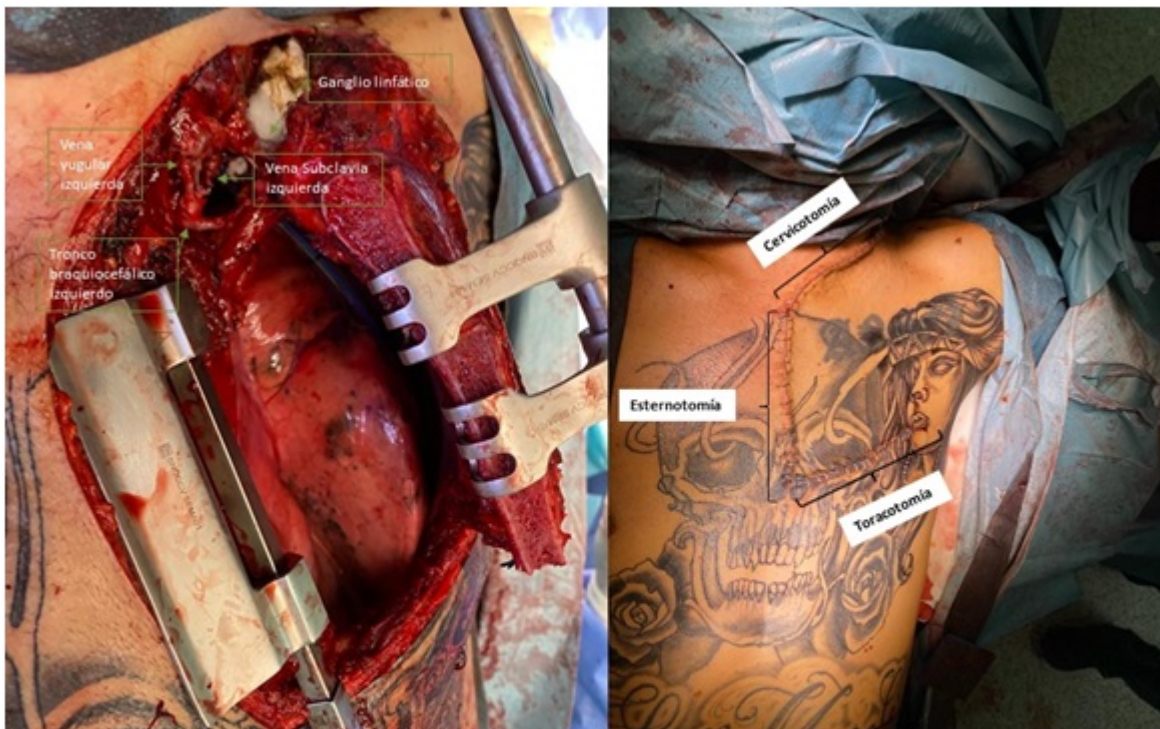
Objetivos: Describir dos casos de abordajes quirúrgicos infrecuentes en el límite del tórax por herida por arma blanca. Los traumatismos torácicos penetrantes son potencialmente mortales, de ahí la importancia de su manejo precoz e inmediato, lo que muchas veces obliga a realizar procedimientos poco habituales para intentar preservar la vida del paciente, por lo que es reseñable destacar dichos abordajes.

Casos clínicos: Se analizan las historias clínicas de dos pacientes trasladados por el SUMMA tras un traumatismo por arma blanca, y se registra la anamnesis, el abordaje terapéutico y su evolución. Paciente 1: varón de 46 años con herida inciso-contusa por arma blanca de 3 cm de longitud con entrada a nivel del 9º espacio intercostal anterior y toracotomía en el 8º EIC 8 (fig. 1). En la REA se realiza masaje cardíaco intracavitario, y tras recuperar signos vitales, se traslada a quirófano, comenzando a sangrar activamente durante su traslado a través de la toracotomía. Paciente 2: varón de 30 años que es traído a Urgencias por el SUMMA por una lesión inciso-contusa a nivel del espacio supraclavicular izquierdo. Está hemodinámicamente inestable, con abundante pérdida hemática a través de la herida. Se procede a colocar un drenaje pleural con salida inmediata de 1.000 ml de sangre, por lo que se pinza el drenaje y se indica cirugía emergente. Paciente 1: A nivel torácico se realiza una ampliación de la toracotomía y se descarta sangrado cardíaco y de grandes vasos intratorácicos, observándose una perforación diafragmática a través de la cual sangra. Se clampa la aorta torácica descendente y se procede a completar la toraco-freno-laparotomía, obteniéndose hemoperitoneo. Se detecta sangrado activo procedente de la aorta abdominal, de las ramas mesentéricas superior y peripancreáticas, y a nivel de ramas periféricas gástricas y duodenales. Tras dos horas intentando controlar el sangrado junto a Cirugía General y Vascular, 25 bolsas de concentrados de hematíes, dosis plenas de fármacos vasoactivos y ausencia de control completo del sangrado, el paciente entra de nuevo en parada cardíaca y fallece. Paciente 2: se realiza una ampliación de la lesión supraclavicular hacia la zona cervical anterior, ampliándose al esternón y al tórax, completando así una cervicoesternotoracotomía de Dartavelle (fig. 2), obteniéndose hemotórax masivo. Con abundante sangrado a través de la herida, procedente de los vasos subclavios, los cuales son clampados y suturados por el servicio de Cirugía Vascular. Se realiza una limpieza de la cavidad torácica de restos hemáticos y coágulos.



En la siguiente imagen se muestra tanto la laparotomía como la toracotomía que tuvieron que realizarse para llegar hasta la zona de sangrado, al igual que la toracotomía que realizó el equipo del SUMMA.

Imagen 1



En la siguiente imagen se muestra el abordaje de la cervicoesternotoracotomía, pudiéndose ver los paquetes vasculares, parcialmente el mediastino y el pulmón izquierdo. Se empleó un separador de mamaria interna para facilitar la visión.

Imagen 2

Discusión: Tanto la toraco-freno-laparotomía como la cervicoesternotoracotomía, son abordajes infrecuentes en Cirugía Torácica, pero en situaciones de cirugía emergente permiten acceder rápidamente a zonas limítrofes de tórax y controlar la fuente de sangrado, ya que la mayoría de las

lesiones son pequeñas y penetrantes, y no se ve la zona lesionada. Por lo tanto, dichos abordajes merecen especial atención antes las lesiones en zonas limítrofes del tórax.