




Cirugía Española

www.elsevier.es/cirugia



P-20 - CRICOTIROIDOSTOMÍA PERCUTÁNEA EN PACIENTE COVID: UNA ALTERNATIVA SEGURA

Pastor Escartín, I.; Calderón Vargas, A.; Herrera Cubas, R.; Figueroa Almanzar, S.; Trujillo Sánchez De León, M.; Wins Biraben, R.; Torres Bermudes, J.; Martín Arévalo, J.; Galán Gil, G.

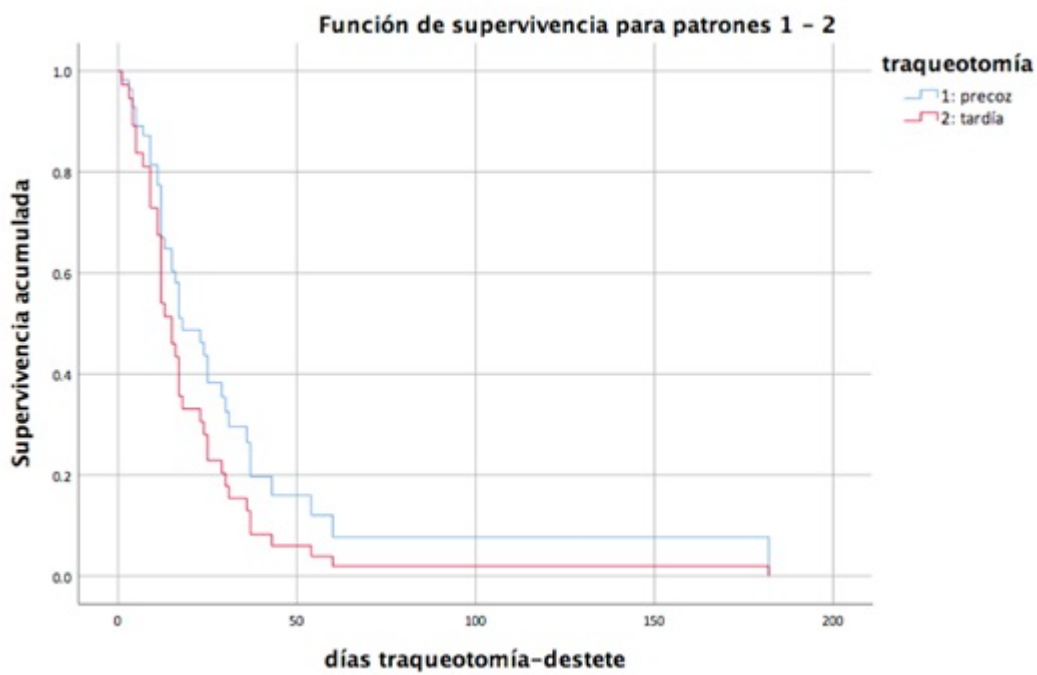
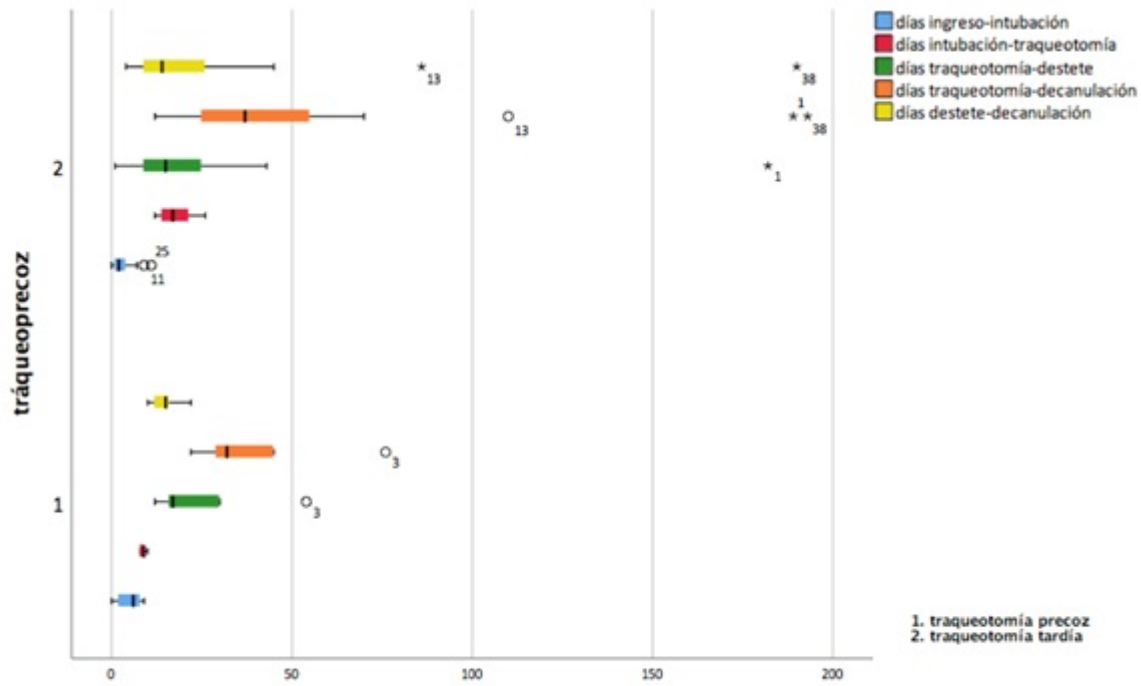
Hospital Clínico Universitario, Valencia.

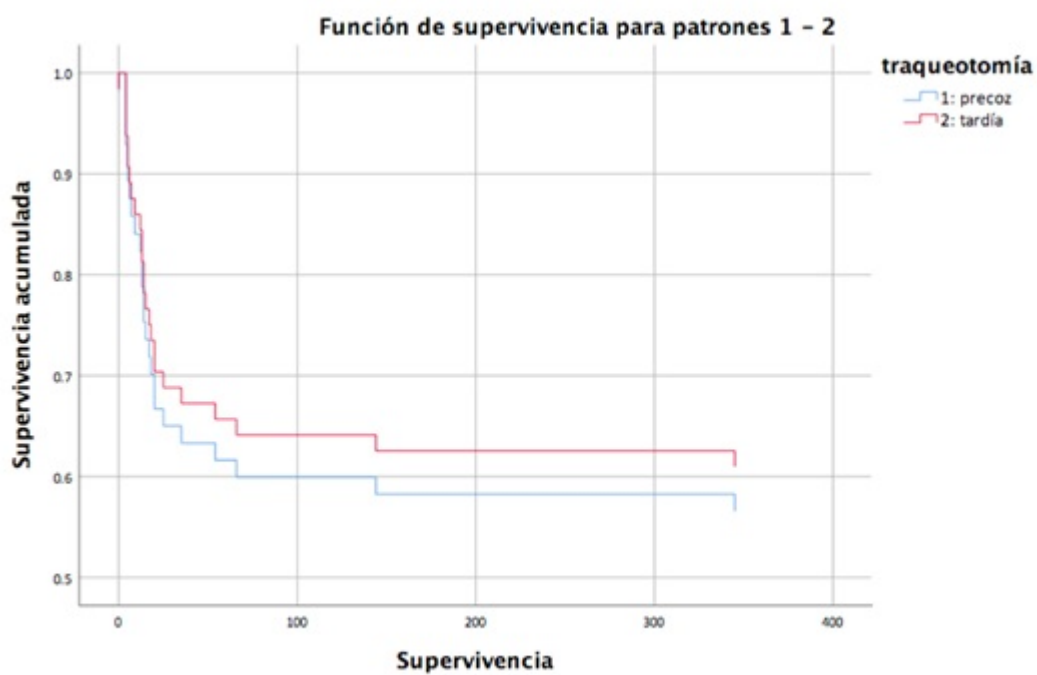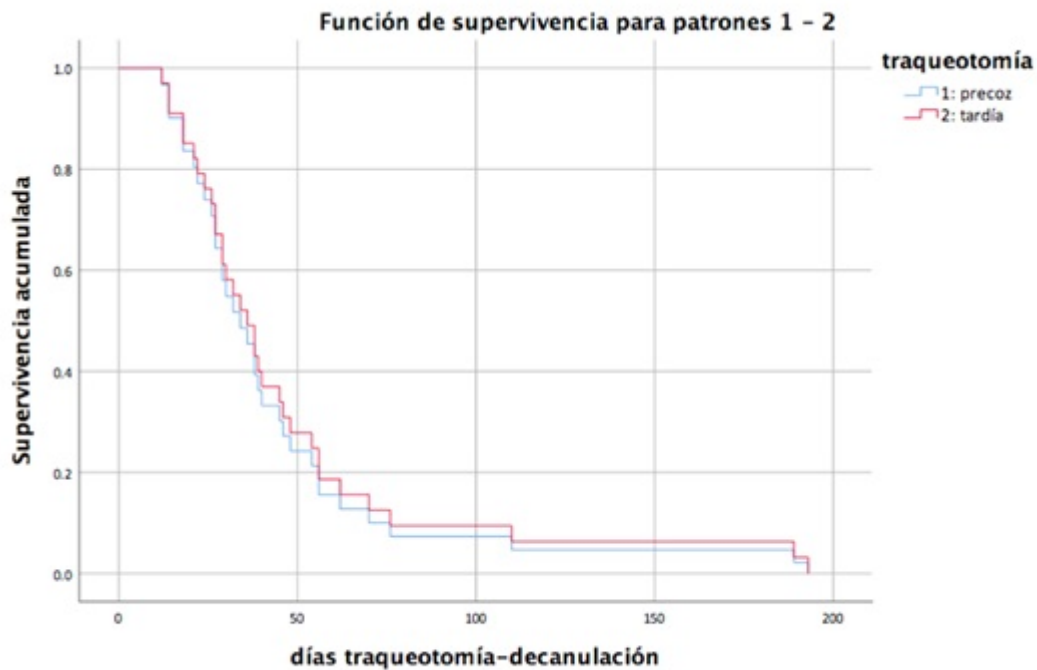
Resumen

Objetivos: Presentar la cricotiroidostomía percutánea bajo visión endoscópica como una alternativa segura a la traqueostomía reglada o percutánea en el paciente COVID-19 sometido a ventilación mecánica prolongada.

Métodos: Este estudio de cohorte observacional retrospectivo incluye a los pacientes con el diagnóstico de neumonía COVID-19 que ingresaron en las unidades de cuidados intensivos de nuestro centro desde el 12 de marzo 2020 hasta el 28 de febrero 2022, a los que se realizó una cricotiroidostomía percutánea. Las variables a estudio fueron: motivo de indicación del procedimiento, día de ejecución de la técnica tras intubación orotraqueal, días necesarios para completar el destete y la decanulación. Se estudian asimismo los efectos del procedimiento temprano (7-10 días) *versus* tardío (> 10 días) y las complicaciones derivadas del mismo.

Resultados: Sesenta y tres pacientes se incluyeron en el estudio. La mediana de días desde la intubación hasta la cricotiroidostomía fue de 16 (rango 8-26). Nueve pacientes (14,28%) recibieron una cricotiroidostomía precoz. Una mediana de 17 días (rango 12-54) en la precoz, y 15 (1-182) en la tardía, se requirieron para completar el destete, sin ser estas diferencias estadísticamente significativas. La mediana de días hasta la decanulación fue de 32 (rango 22-76) y 37 (12-193) respectivamente desde la cricotiroidostomía. No se obtuvieron diferencias en complicaciones (razón de tasas ajustada [IC95%]: 1,76 [1,33-2,33]) o mortalidad (HR [IC95%]: 1,25 [0,3-5,22]). Tres pacientes anticoagulados (6,4%) tuvieron sangrado tras el procedimiento, siendo en todos los casos autolimitado. No se registraron infecciones de la herida. De todos los casos; tres (4,76%) tuvieron edema de cuerdas, tres (4,76%) disfonía, uno (1,58%) fuga peritraqueotomía, uno (1,58%) granuloma periestomal y dos (3,17%) estenosis traqueal posprocedimiento; de los cuales uno fue intervenido posteriormente de resección-anastomosis traqueal. Veinticinco (39,68%) fallecieron durante el período de seguimiento.





Conclusiones: La cricotiroidostomía percutánea bajo visión endoscópica parece una alternativa segura a la traqueostomía en el paciente con neumonía COVID-19 sometido a ventilación mecánica prolongada.