



P-44 - SARCOMA HISTIOCÍTICO PULMONAR CON TROMBO TUMORAL EN AURÍCULA IZQUIERDA, RETOS QUIRÚRGICOS Y TERAPÉUTICOS EN UNA ENTIDAD DESCONOCIDA

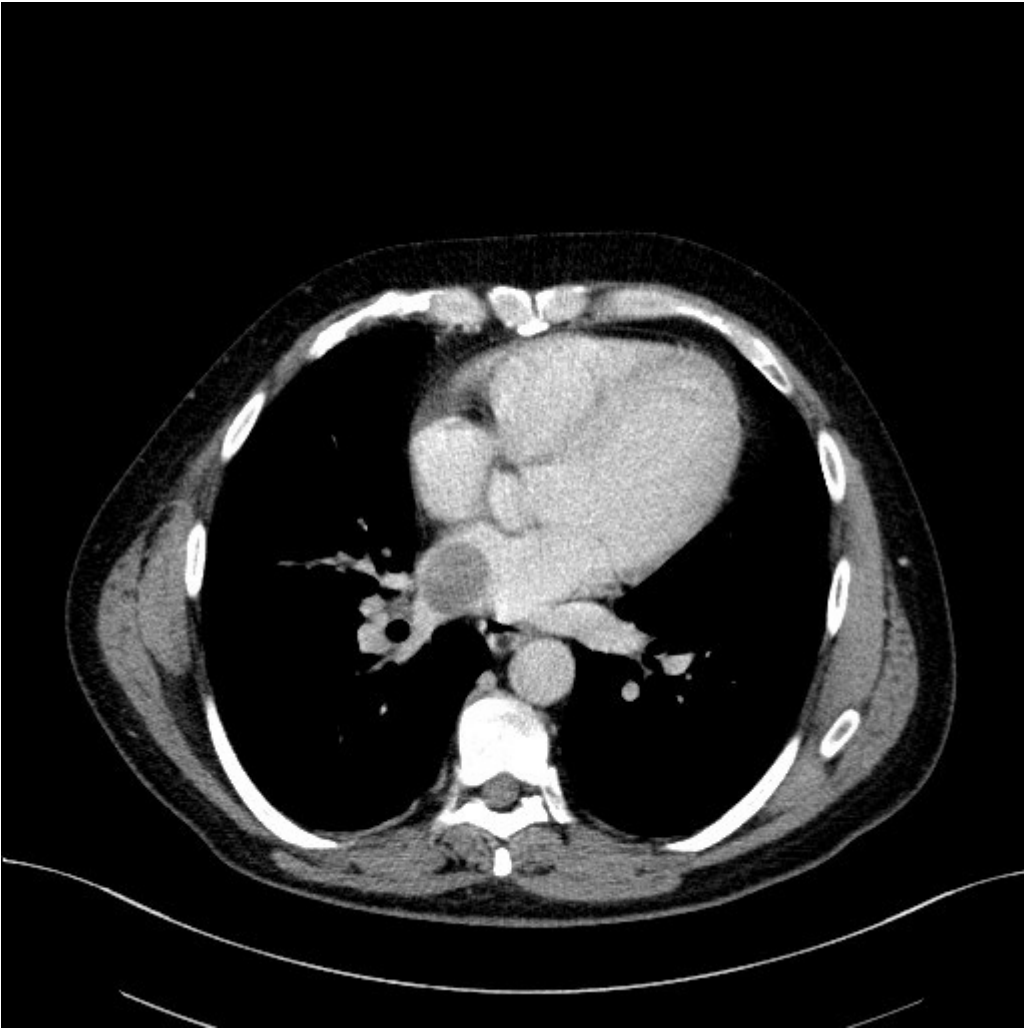
Odile Ojanguren, Juan Carlos Rumbero Sánchez, Naia Uribe-Etxebarria Lugariza-Aresti, Mónica Lorenzo Martin, Unai Jiménez Maestre, Lucía Hernández Pérez, Marta Fernando Garay, Claudia Loidi López, Óscar Ruiz Molina y Rafael Rojo Marcos

Hospital de Cruces, Barakaldo.

Resumen

Introducción: Presentamos un caso clínico con una anatomía patológica extremadamente infrecuente y una revisión de la literatura sobre el tema.

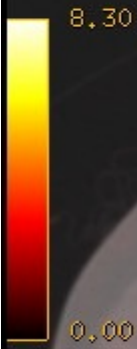Caso clínico: Varón de 63 años sin antecedentes de interés que inicia estudio de masa pulmonar como hallazgo casual en radiografía de tórax en preoperatorio de cirugía de rodilla. En el TAC se objetiva: masa en lóbulo inferior derecho (LID) con invasión de vena pulmonar inferior derecha y trombo tumoral en aurícula izquierda. En PET: masa tumoral en LID descrita en TAC con un importante aumento de la captación (SUV 11,3). Trayecto hipermetabólico de captación que coincide con la trombosis en vena pulmonar inferior que finaliza en forma de trombo de gran tamaño en aurícula izquierda con muy importante aumento del metabolismo (SUV 15,8). Se realiza una biopsia con aguja gruesa informada como tumor maligno indiferenciado. Se realiza ecocardiograma en el que informan: masa bilobulada de densidad heterogénea y bordes bien delimitados que se origina en la vena pulmonar inferior derecha y ocupa más del 50% de la aurícula izquierda. Con dichos hallazgos el paciente se somete a una intervención quirúrgica conjunta con el Servicio de Cirugía Cardíaca: se realiza una toracotomía anterolateral derecha y se inicia el tiempo pulmonar. Se realiza disección y ligadura de arteria pulmonar y bronquio para lóbulo inferior derecho en cisura, seguido de entrada en circulación extracorpórea con extracción del trombo tumoral de aurícula izquierda, posterior limpieza de vena pulmonar inferior derecha y cierre de la misma intraauricular. Cierre de aurícula y salida de bomba. Por último se realiza sección de vena pulmonar extrapericárdica y linfadenectomía. La pieza de anatomía patológica es informada como sarcoma histiocítico de 7,4 cm de diámetro con imágenes de invasión vascular y focos de necrosis intratumoral con margen bronquial y adenopatías lobares libres. Además el trombo de aurícula izquierda es también informado como sarcoma histiocítico de 4 cm de diámetro. El caso es presentado en comité de tumores torácicos y se decide realizar controles. En el primer PET/TAC posoperatorio se objetiva un implante pleural por lo que el paciente recibe radioterapia con 50 Gy sobre la lesión hipercaptante pleural. En TAC de fin de tratamiento se objetiva progresión de la enfermedad con lesiones nodulares pleurales múltiples y se decide tratamiento quimioterápico con 4 ciclos de CHOP. Ante refractariedad primaria, se decide administrar quimioterapia de rescate con ICE para plantear un trasplante alogénico.



Axial Volume 2/Volume 1
Ex: 13900
Se: 12
I: 400,1
Im: 118

HOSPITAL DE CRUCES
A 194 ARABO BILBAO MANUEL IGNACIO
M 46 2085775
DoB: Jul 01 1975
Ex: Feb 25 2022

DFOV 38,9 cm



50 % PET

3,3/

3,3mm /3,3sp

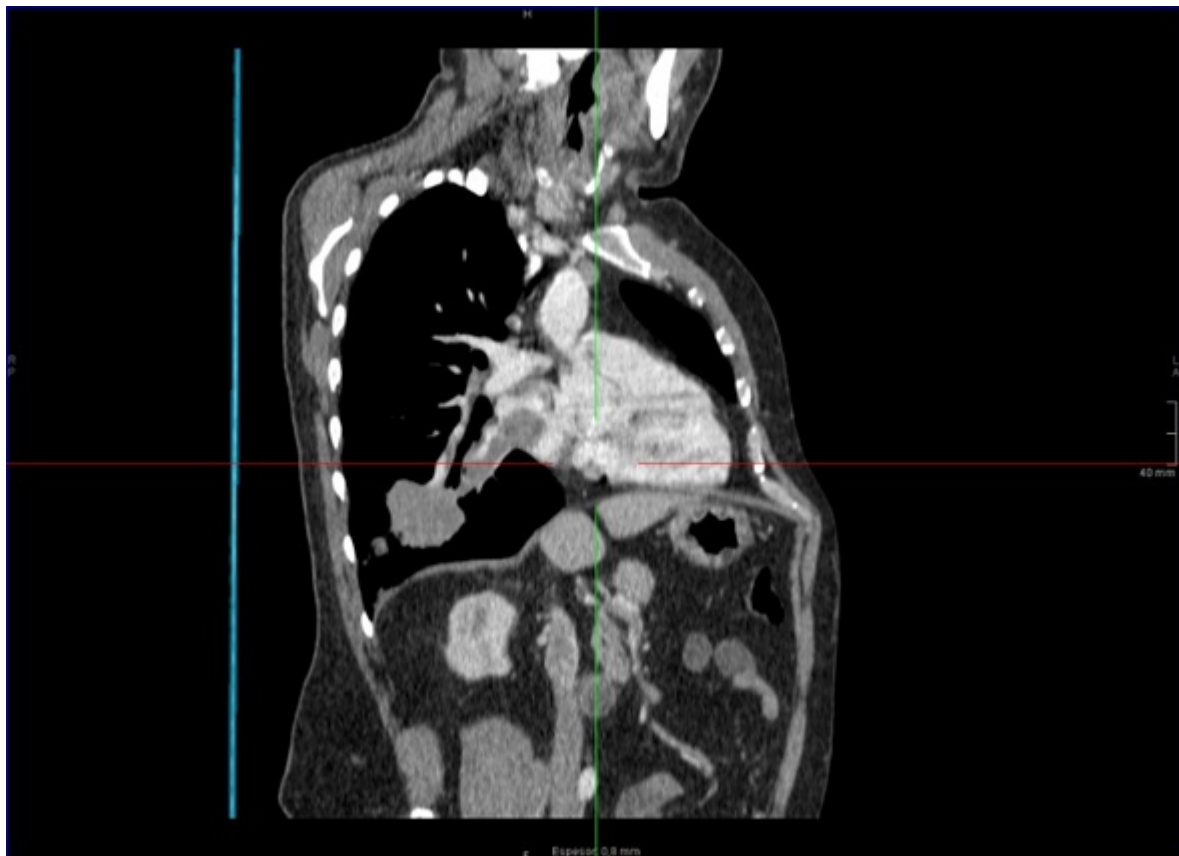
09:33:43 AM
m=0,00 M=8,30 g/ml*

P 194

1252/40

V=1,15

L
1
9
4



Discusión: El sarcoma histiocítico es una neoplasia maligna poco frecuente que presenta una proliferación maligna de células con características morfológicas e inmunohistoquímicas de histiocitos maduros. Son más frecuentes en varones de edad media y localización extranodal (tubo digestivo, piel o partes blandas.) La localización pulmonar es extremadamente rara y existen muy pocos casos publicados en la literatura. Por ahora, el tratamiento de elección es la resección quirúrgica con márgenes amplios, ya que parece ser refractario a los esquemas de quimio-radioterapia convencionales utilizados en otras neoplasias hematológicas. Aun así, la supervivencia descrita oscila entre los 0 y 36 meses (presentándose esta última en tumores cutáneos).