

## O-017 - ESTUDIO PROSPECTIVO: SISTEMA DE MARCAJE RADIOFARMACOLÓGICO PREOPERATORIO GUIADO POR TC PARA LA LOCALIZACIÓN DE NÓDULOS PULMONARES COMPLEJOS

Alba María Fernández González, Benito Cantador Huertos, Eloísa Ruiz López, Francisco Cerezo Madueño, María Victoria Guiote Moreno y Antonio Álvarez Kindelan

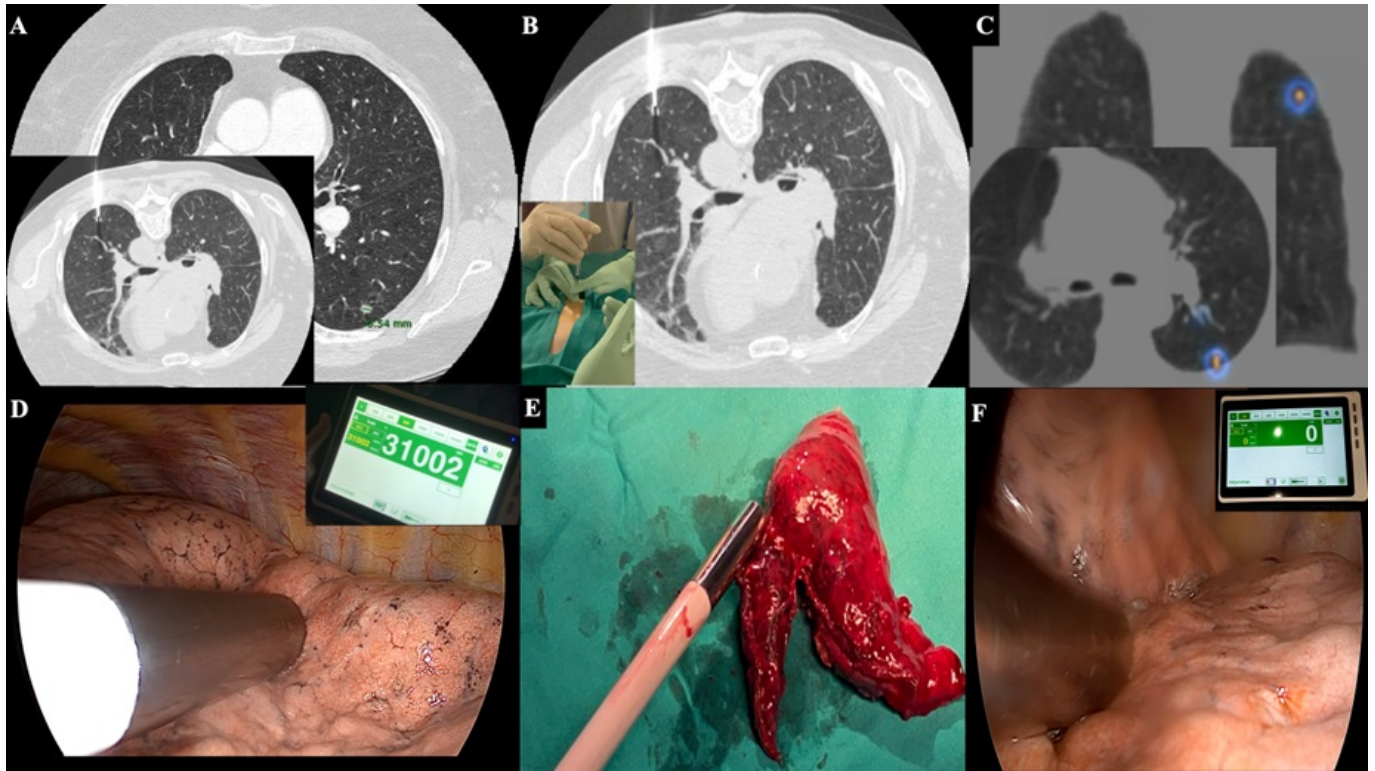
Hospital Universitario Reina Sofía, Córdoba.

### Resumen

**Objetivos:** Los programas de cribado del cáncer de pulmón y el uso rutinario del TC en el seguimiento de pacientes oncológicos, hacen necesario implementar técnicas complementarias a la cirugía dirigidas a localizar con precisión nódulos pulmonares de difícil acceso para la planificación quirúrgica. Presentamos nuestra experiencia con el uso de un sistema de marcaje con radiotrazador guiado por TC para nódulos pulmonares que requieren resecciones sublobares VATS, basado en la localización radioguiada de lesiones ocultas (ROLL).

**Métodos:** Análisis prospectivo de 20 pacientes con nódulos pulmonares que precisaron una resección sublobar. Los nódulos se identificaron con un TC preoperatorio de baja dosis (A) y se realizó una inyección intra- o perilesional de macroagregados de albúmina humana de 0,1-1 mCi marcados con  $^{99m}\text{Tc}$  ( $^{99m}\text{Tc}$ -MAA) (B). Tras el marcaje, se realizó una reconstrucción tridimensional con un SPECT-TC, que confirmó la localización intraparenquimatosa del radiotrazador y facilitó la colocación precisa de los puertos toracoscópicos (C). En las primeras 24-48 horas, los pacientes fueron trasladados al quirófano para una VATS radioguiada. La sonda gammagráfica localizó el nódulo en la zona de mayor captación y se realizó una resección sublobar sin la necesidad de palpación pulmonar (fig. D). Tras la extirpación del espécimen quirúrgico, se utilizó de nuevo la sonda gammadetectora para examinar los márgenes de resección (E) y la ausencia de actividad en el parénquima pulmonar remanente (F).

**Resultados:** De los 20 pacientes sometidos a VATS radioguiada, 13 fueron varones y 7 mujeres, con una edad media de  $67 \pm 10$  años. Los resultados anatomopatológicos revelaron cáncer de pulmón en 6 casos, metástasis en 13 y 1 caso de nódulo benigno. El tamaño y la profundidad de los nódulos pulmonares fueron de  $8 \pm 4$  [4-19] mm y  $22 \pm 8$  [8-36] mm respectivamente, con un SUVmax medio de  $6 \pm 10$  [1-42]. Todos los nódulos fueron accesibles para el marcaje preoperatorio con aguja fina y se extirparon mediante VATS radioguiada, sin necesidad de conversión a cirugía abierta. El SPECT-TC preoperatorio y la sonda gammadetectora mostraron una captación intrapulmonar focal en el 100% de los casos. Se consiguieron márgenes de resección libres, R0, en todos los casos. La duración de la cirugía y la estancia hospitalaria fueron de  $50 \pm 35$  [20-140] min, y  $2 \pm 1$  [1-7] días respectivamente. Solo se observó 1 caso de neumotórax postpunción, que se resolvió espontáneamente sin necesidad de drenaje endotorácico.



**Conclusiones:** El marcaje con radiotrazador guiado por TC es una técnica factible, segura y rentable para la localización y resección precisas de nódulos pulmonares complejos: pequeños, profundos y subsólidos. Garantiza la radicalidad quirúrgica, evitando la necesidad de toracotomía y la palpación manual. En comparación con otras técnicas complementarias preoperatorias, permite marcar la lesión objetivo el día previo a la cirugía sin decaimiento de la señal o dispersión de un radiofármaco, permitiendo de este modo también una mayor flexibilidad en la planificación quirúrgica. Por último, potencia el trabajo multidisciplinar entre los especialistas de Medicina Nuclear, Radiodiagnóstico y Cirugía Torácica.