




Cirugía Española



www.elsevier.es/cirugia

OE-01 - APLICACIÓN DEL PARCHE DE CAPSAICINA AL 8% EN LA CONSULTA DE ENFERMERÍA DE CIRUGÍA TORÁCICA EN PACIENTES CON DOLOR NEUROPÁTICO

María del Mar Esteban, Eva María Martínez, Elena Fernández, Almudena Gutiérrez-Maturana, Purificación Santos, Marina Sanjurjo, Lidia Sotillo, Verónica Albarrán y Florentino Hernando Trancho

Hospital Clínico San Carlos, Madrid.

Resumen

Objetivos: Describir la eficacia y la seguridad de la capsaicina tópica aplicada en la consulta de enfermería a pacientes con dolor neuropático tras cirugía torácica.

Métodos: Se incluyeron 4 pacientes con dolor neuropático tras cirugía torácica (dos toracoscopias y dos toracotomías) a los que se aplicó parche de capsaicina al 8% entre marzo de 2019 y junio de 2022. La mediana de tiempo transcurrido desde la intervención quirúrgica fue de 76,5 días (r: 22-634). El primer paso consistió en mapear la zona de alodinia, transcribirla a un papel de tipo vegetal y utilizarlo para recortar el parche con la forma exacta de la región a tratar (fig. 1). Previo a su aplicación la piel se lavó con agua y jabón y se secó bien. El profesional que aplicó el fármaco se protegió con guantes de nitrilo y mascarilla facial. El parche se mantuvo colocado durante 60 minutos (tiempo requerido para la liberación completa del fármaco), durante los cuales se controló la tensión arterial y la frecuencia cardiaca. Durante ese tiempo también se controló la aparición de posibles efectos adversos (dolor, quemazón y prurito). Tras retirada del parche se aplicó gel frío de butil hidroxianisol 0,2 mg/g sobre la superficie cutánea durante unos minutos y después se lavó la zona con agua y jabón. Se entregó una hoja informativa de recomendaciones posteriores a todos los pacientes. Como variables de resultado se recogieron: número de sesiones, área de alodinia en cm², tiempo de aplicación, efectos secundarios y porcentaje de reducción del área de alodinia a los 7, 30 y 90 días de la aplicación.

Resultados: El tiempo medio de aplicación del parche fue de 57,5 minutos (DE 5), precisando retirarlo antes de los 60 minutos en un caso por dolor y quemazón. El número de sesiones fue de 1 en todos los casos. El área media de alodinia calculada fue de 124,45 cm² (DE 82,39). Como efectos secundarios se registraron: eritema 100%, quemazón 50%, prurito 25% y dolor 25%. El dolor y el prurito se autolimitaron al cabo de 24 horas. El eritema y la quemazón se prolongaron durante 3 a 5 días autolimitándose después (fig. 2). Se registró una mediana de reducción de la zona de alodinia del 42,5% (r: 5-84,31) a los 7 días, del 83,45% (r: 10-100) a los 30 días y del 100% (r: 15-100) a los 90 días (en la figura 3 se muestra el mapeo inicial en color negro y el mapeo a los 7 días en color azul, correspondiendo el rojo al área del pezón).

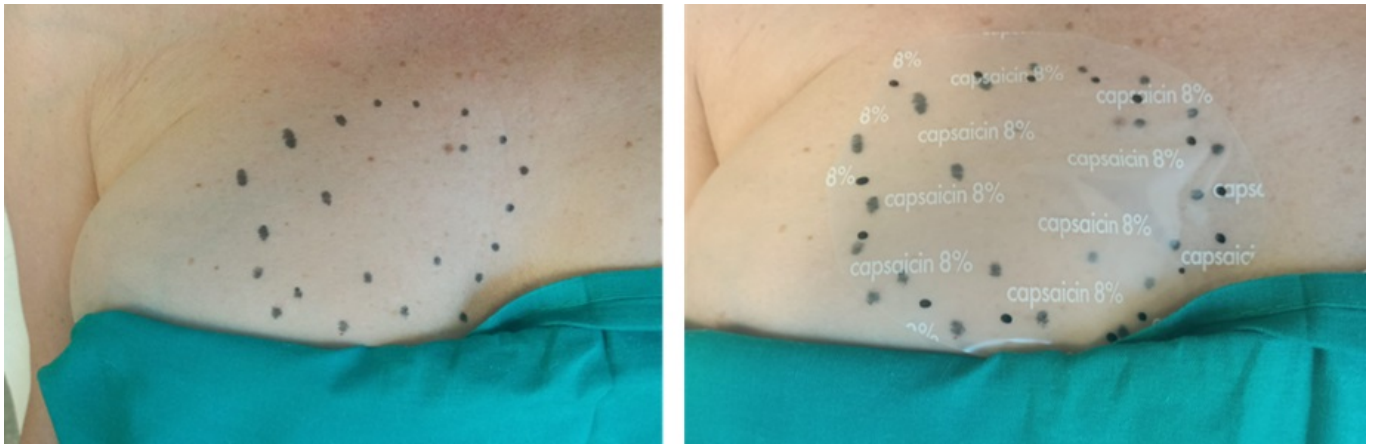


Figura 1.

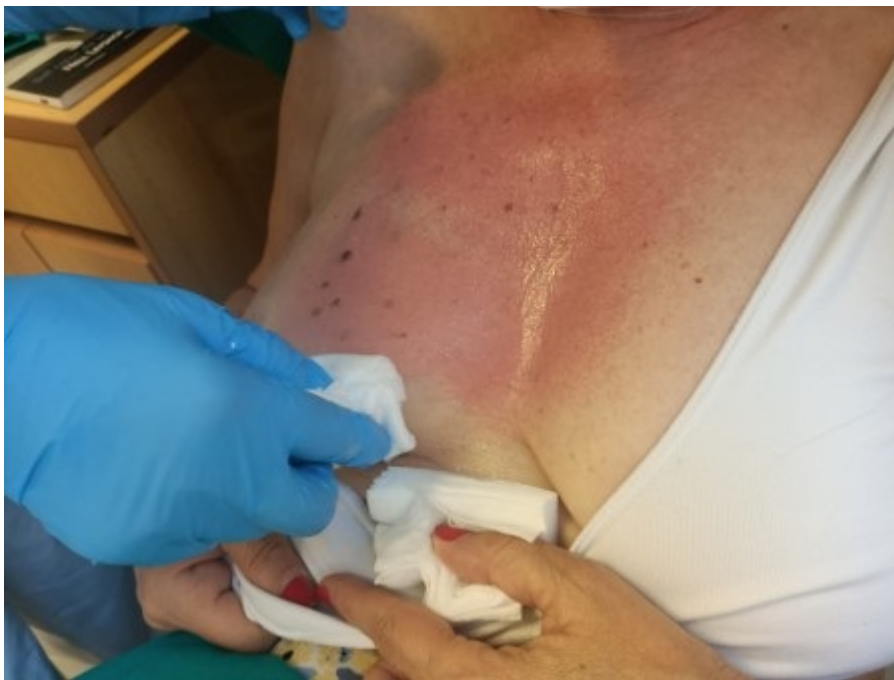

Figura 2.

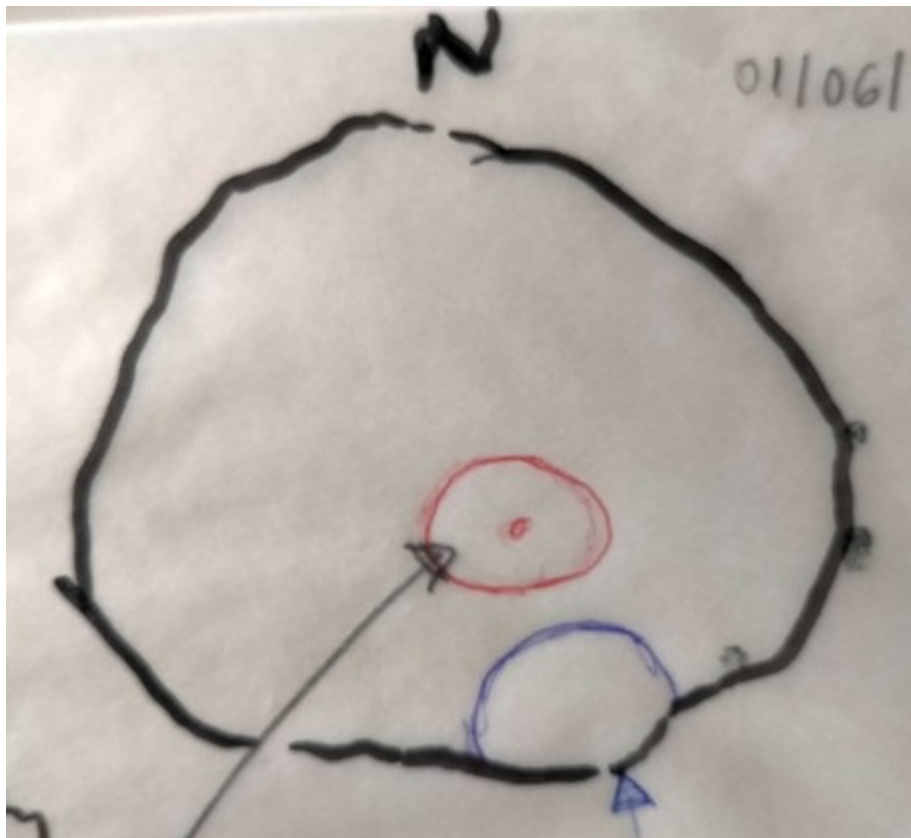

Figura 3.

Conclusiones: La aplicación tópica de capsaicina al 8% en forma de parche resultó beneficiosa en el tratamiento del dolor neuropático posquirúrgico en nuestra serie. Los efectos secundarios que aparecieron fueron leves y autolimitados en el tiempo. Su manejo es sencillo y aplicable en una consulta de enfermería con personal entrenado.