



P-027 - DERRAME PLEURAL NO FILIADO TRAS VIDEOTORACOSCOPIA. ANÁLISIS DE NUESTRA EXPERIENCIA

Carlos Magdalena Iglesias, Laura Sacristán Robles, Montserrat Blanco Ramos, Rommel Carrasco Rodríguez, Miguel Ángel Cañizares Carretero, Milagros Moldes Rodríguez y Eva María García Fontán

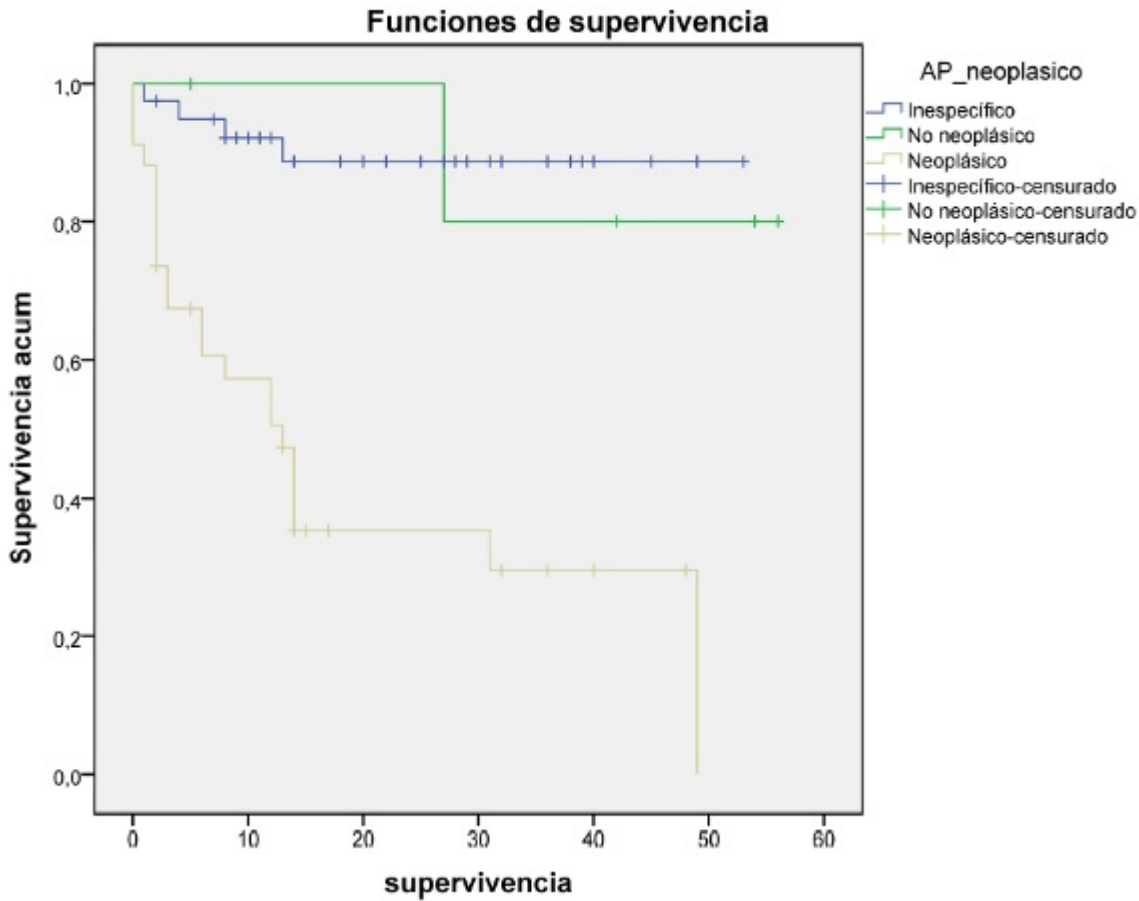
Hospital Álvaro Cunqueiro, Vigo.

Resumen

Introducción y objetivos: La videotoracoscopia (VTC) es una técnica que diagnostica el 95-100% de los derrames pleurales y sirve además como tratamiento del derrame pleural neoplásico permitiendo la pleurodesis química para crear la sínfisis pleural. El objetivo de este trabajo es describir nuestra experiencia con aquellos derrames pleurales que presentaron una histología no concluyente tras la biopsia mediante VTC comparando la supervivencia de estos pacientes con los que obtuvieron un diagnóstico de benignidad o de neoplasia.

Métodos: Presentamos el análisis de un grupo de 80 pacientes tratados entre los años 2019 y 2023 en nuestro centro con el diagnóstico de derrame pleural. Estudiamos sus antecedentes personales y oncológicos, lateralidad del derrame, estancia media, días de drenaje torácico, la intervención quirúrgica (biopsia ± pleurodesis o decorticación), diagnóstico anatomopatológico posterior y supervivencia.

Resultados: La edad media fue de 67,45 años (34-84). Cincuenta y cinco pacientes eran hombres (68,75%) y 25 mujeres. El hemitórax más afectado fue el derecho (49 pacientes, 61%). Diecisiete pacientes eran fumadores y 28 exfumadores. Treinta pacientes (37,5%) presentaban antecedentes oncológicos, entre los que destacaban el adenocarcinoma de pulmón (6) y el adenocarcinoma de mama (5). La media del número de días de retirada del drenaje fue de 1,96 días (1-13). La estancia media de hospitalización fue de 5,96 días. En todos los casos se realizó una biopsia pleural vía VTC así como pleurodesis en 22 pacientes (el 27,5%) y decorticación en 4 (el 4%). El estudio anatomopatológico posterior identificó a 34 biopsias como proliferaciones neoplásicas, a 40 biopsias como inespecíficas y 6 no neoplásicas. Entre el grupo con biopsia inespecífica fallecieron 4 pacientes, dos de ellos por procesos neoplásicos y los otros dos por un proceso no oncológico. Se realizó un análisis univariante de la supervivencia de estos pacientes. Al comparar los tres grupos estudiados (neoplásicos, no neoplásicos e inespecíficos), encontramos diferencias estadísticamente significativas en cuanto a la supervivencia global fundamentalmente debida a los primeros -media estimada de 20,35 meses (IC95% 12,98-27,73) frente a 50,2 (IC95% 40,03-60,36) y 47,82 (IC95% 43,02-52,62) respectivamente ($p < 0,0001$) (fig.). Al eliminar los pacientes con diagnóstico neoplásico del análisis, no obtuvimos diferencias estadísticamente significativas en la supervivencia global entre los dos grupos restantes -no neoplásicos e inespecíficos- ($p = 0,773$).



Conclusiones: En nuestra serie, podemos decir que los pacientes que tras una VTC presentan un diagnóstico de derrame pleural inespecífico no son infradiagnosticados y presentan una supervivencia similar a aquellos pacientes con diagnóstico de derrame pleural no neoplásico.