



P-019 - TRATAMIENTO NO QUIRÚRGICO DE LA ROTURA TRAQUEAL POSINTUBACIÓN. A PROPÓSITO DE DOS CASOS

Laura Maté Miguel, Cruz Andrea Lora Ibarra, Sandra Liliana Pardo Prieto, María Elena Corpa Rodríguez, Ramón Vicente Verdú, Baltasar Liebert Álvarez, Pablo Pazos Lama, Esther Martín Capón y José Luis Gil Alonso

Hospital Universitario La Paz, Madrid.

Resumen

Objetivos: La rotura traqueal (RT) es una condición grave. No hay recomendaciones estándar sobre el tratamiento, aunque la reparación quirúrgica es preferida por la mayoría de los autores, en especial cuando la lesión excede los 2 cm. Pretendemos cuestionar esta opción y sugerir que el manejo conservador puede ser una alternativa segura.

Métodos: Presentamos una serie de dos casos de pacientes con RT posintubación tratados en nuestro centro. A pesar de las diferencias en edad, sexo y comorbilidades, ambos casos presentaban una RT mayor a 2 centímetros, sin embargo, fueron tratados de manera conservadora con buenos resultados (tabla). Se realizó seguimiento diario y fibrobroncoscopia (FBC) semanal hasta verificar la resolución de la RT. El tiempo de seguimiento en ambos casos fue de 3 semanas.

Resultados: Caso 1. Mujer de 88 años sometida a cierre percutáneo de orejuela izquierda bajo anestesia general. En el período posoperatorio experimentó hemoptisis leve, sin repercusión hemodinámica ni respiratoria. La tomografía computarizada (TC) reveló neumomediastino posterior y defecto longitudinal de la pared posterior de la tráquea de 3,4 cm. En la FBC se identificó solución de continuidad de la membranosa con su extremo proximal a 5 cm de las cuerdas vocales y extremo distal a 4 cm de la carina. La paciente se mantuvo estable y asintomática por lo que se optó por manejo conservador: vigilancia estricta, mucolíticos, antitusivos, antibioterapia de amplio espectro y dieta absoluta. La evolución fue satisfactoria (fig. 1). Caso 2. Varón de 66 años con obesidad y vía aérea difícil. Presentó enfisema subcutáneo, disnea e insuficiencia respiratoria tras un intento fallido de intubación nasal previo a la cirugía por cáncer de lengua, lo que requirió traqueotomía de emergencia y soporte ventilatorio. El TC reveló neumotórax derecho, neumomediastino y laceración de la membranosa traqueal. En la FBC, la lesión fue difícil de valorar debido a la cánula de traqueotomía. Dado que el paciente estaba estable, se optó por un enfoque conservador en la unidad de reanimación, con monitorización, dieta absoluta, drenaje torácico, cánula de traqueotomía larga con balón deshinchado y antibioterapia de amplio espectro. Una semana después, durante otra FBC, se retiró la cánula de traqueotomía para visualizar la laceración que se encontraba en adecuado proceso de cicatrización con fibrina firme. Se extendía desde el estoma hasta el tercio medio traqueal, con una longitud de 4-5 cm. Se cambió la cánula de traqueotomía por una extralarga de silicona, posicionando su extremo distal por encima de la carina para asegurar que sobrepasara el defecto, y manteniendo el manguito de neumotaponamiento deshinchado. El paciente evolucionó

favorablemente, permitiendo una decanulación temprana.

Tabla 1. Casos con rotura traqueal post-intubación tratados en nuestro centro.

	Edad	Sexo	Comorbilidad	Signos y síntomas	Hallazgos de TC	Hallazgos de FBC	Estancia en Unidad de Reanimación	Tratamiento	Pronóstico
Caso 1	88	Mujer	Patología cardíaca	Hemoptisis leve No síntomas respiratorios	RT + Neumomediastino posterior leve	Laceración longitudinal de la pars membranosa de 3,4 cm	No Manejo en planta de Cardiología con monitorización continua las primeras 48h.	Conservador*	Bueno
Caso 2	66	Varón	Obesidad Cáncer de lengua	Enfisema subcutáneo Disnea Insuficiencia respiratoria	RT + Enfisema subcutáneo + Neumomediastino + Neumotórax derecho completo	Laceración longitudinal de la pars membranosa de aprox. 5 cm	Si	Conservador* Drenaje torácico Cánula de traqueostomía	Bueno

Nota: * Tratamiento conservador: vigilancia estricta, mucolíticos, antitusivos, antibioterapia de amplio espectro y dieta absoluta.

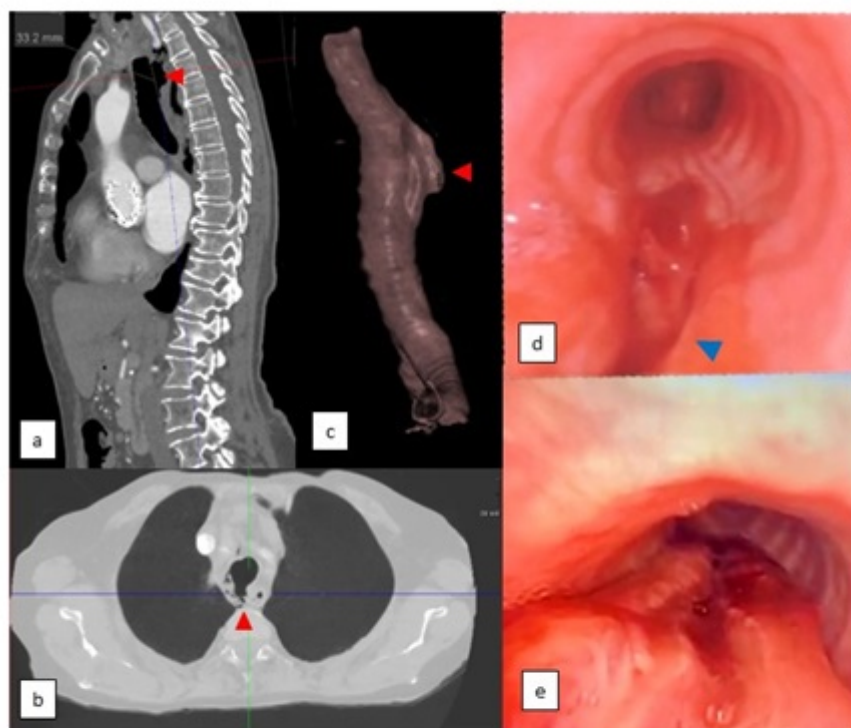


Imagen 1. a, b) TC que muestra neumomediastino y defecto de la pared posterior de la tráquea. c) Reconstrucción de TC: lesión longitudinal de la tráquea. d) FBC: solución de continuidad de la membranosa con su extremo proximal a 5 cm de las cuerdas vocales y extremo distal a 4 cm de la carina. e) FBC: membranosa traqueal en proceso de cicatrización.

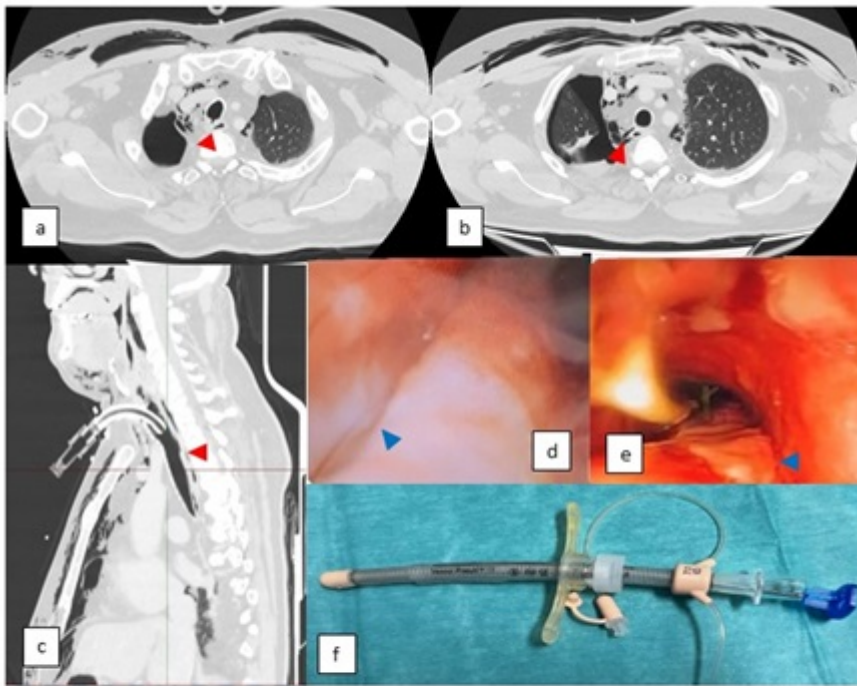


Imagen 2. a, b, c) TC que muestra neumotórax completo derecho, neumomediastino y RT posterior. d) FBC: zona blanquecina en membrana posterior derecha adyacente a la cánula, que podría corresponder con laceración, pero difícil valoración. e) FBC: membrana traqueal en proceso de cicatrización. f) Cánula de traqueotomía con cuerpo de silicona largo y flexible con ribete de cuello ajustable y balón de neumotaponamiento.

Conclusiones: Consideramos que es fundamental individualizar el manejo de la RT y que los casos complejos requieren un enfoque multidisciplinar, con la participación de anestesistas o intensivistas con experiencia en la gestión de la vía aérea compleja. Nuestra experiencia sugiere que el enfoque conservador puede ser factible aún en casos complejos y con lesiones mayores a 2 cm, esto a su vez podría evitar las complicaciones asociadas a una intervención.