



Cirugía Española

www.elsevier.es/cirugia



P-050 - LEIOMIOSARCOMA DE VENA CAVA, ¿CUÁL ES EL TRATAMIENTO INDICADO?

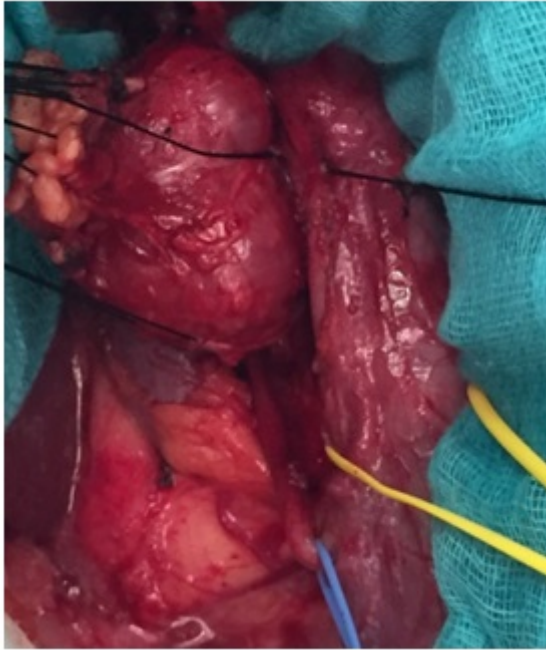
García-Conde Delgado, María; Caso Maestro, Óscar; Cobo Vázquez, Cristina; Pérez Torres, Jorge; Taboada Mostajo, Néstor; Pérez-Flecha González, Marina; Jiménez Romero, Carlos; Manrique Municio, Alejandro

Hospital Universitario 12 de Octubre, Madrid.

Resumen

Objetivos: El leiomioma de vena cava es la presentación más habitual de leiomioma retroperitoneal, sin embargo supone apenas un 0,5% de los sarcomas en adulto. Habitualmente presentan un crecimiento indolente, clínica inespecífica y gran tamaño al diagnóstico, que precisa técnicas como TAC o RMN que permiten caracterizar la dependencia de la masa, determinar el grado de invasión de estructuras adyacentes y estudiar un posible trombo intravascular. El tratamiento exige la exéresis completa de la lesión y todas las estructuras afectadas, siendo necesaria la exéresis completa de la vena cava en casos de afectación mayor del 75% de la misma, con ligadura distal del vaso o reconstrucción mediante prótesis. Presentación de un caso clínico de leiomioma retroperitoneal tratado en nuestro servicio y revisión de la literatura.

Caso clínico: Mujer de 24 años sin antecedentes de interés atendida en el servicio de Urgencias por un cuadro de fiebre, dolor en flanco y fosa renal derecha asociado a leucocituria y bacteriuria. Ante la sospecha de infección urinaria complicada se realiza ecografía abdominal urgente donde se objetiva una masa perirrenal. Se completa el estudio mediante TAC abdominopélvico objetivándose una lesión caudal a vena renal derecha y medial al polo inferior del riñón derecho de 55 × 35 mm con aparente infiltración de vena cava, que en el contexto clínico se considera inicialmente un absceso perirrenal. Se realiza RMN abdominal para definir la lesión, observándose una masa de 4,7 × 5 × 3 cm (CCxTxAP) en contacto con la cortical de polo anterior de riñón derecho, 2ª porción duodenal y cabeza y proceso uncinado pancreáticos. La VRD se encuentra englobada por la lesión y probablemente infiltrada, al igual que la VCI, siendo sugerente radiológicamente de sarcoma retroperitoneal. Se realiza PAAF con resultado anatomopatológico de leiomioma. Se interviene quirúrgicamente objetivándose una masa en cara anterior de vena cava infrarrenal, afectando la zona inferior de vena renal derecha, de 5 cm de longitud. Se realiza sección de la vena cava incluyendo el origen de la vena renal derecha y nefrectomía ipsilateral, con posterior reconstrucción de VC con prótesis anillada de PTFE de 16 mm. La evolución postoperatoria cursa sin incidencias y la paciente es dada de alta. El análisis anatomopatológico muestra un tumor maligno mesenquimal con diferenciación fibroblástica-miofibroblástica de alto grado congruente con leiomioma que depende de la pared muscular de la vena cava.



Discusión: El leiomyosarcoma de vena cava es una presentación infrecuente de sarcoma retroperitoneal. La cirugía, con exéresis radical del leiomyosarcoma (R0), es la única opción curativa, estando descrita en la literatura una supervivencia a 5 años entre el 33 y el 70%. En casos de gran afectación de la vena cava la cirugía puede requerir la resección completa de la misma con o sin reconstrucción mediante prótesis.