



P-054 - MASA CERVICAL DERECHA SECUNDARIA A PSEUDOANEURISMA DE CARÓTIDA COMÚN DERECHA

Marcelín, Necial; Bernar Oriol, Juan Pedro; Herrera Merino, Norberto; Sánchez Estella, Rafael; García Gonzalo, Monterde

Hospital Universitario Severo Ochoa, Leganés.

Resumen

Caso clínico: Presentamos el caso de un paciente con un pseudoaneurisma de carótida común derecha que se trató mediante resección y bypass carótida carotideo con vena safena. Se trata de un paciente varón de 49 años de edad que es derivado a nuestra consulta externa por un cuadro de 1 semana de evolución de una masa dolorosa en región preauricular y laterocervical derecha, que en los últimos días presentó un rápido crecimiento. Refiere el paciente que aparece la tumoración de manera espontánea tras levantar unos muebles en su casa y un golpe de tos. El paciente presenta como antecedentes: Hipertensión arterial, diabetes mellitus. la exploración física se objetivó una gran masa cervical derecha de 4 cm de diámetro, blanda, pulsátil, no adherido a planos profundos, localizada desde región submandibular hasta supraclavicular derecha. a nivel pre-esternocleidomastoideo. En la angio-TAC se comprobó la presencia de una masa heterogénea con componente hemático laterocervical derecho adyacente a la zona distal de carótida común compatible con pseudoaneurisma que produce estenosis no significativa de carótida común derecha (figs. 1 y 2). El paciente se interviene de forma preferente realizándose resección del aneurisma carotideo con reposición del flujo mediante interposición de injerto by-pass carotido carotideo con vena safena. El paciente presentó buena evolución postoperatoria sin ninguna complicación por lo que se fue de alta domiciliaria a los tres días.

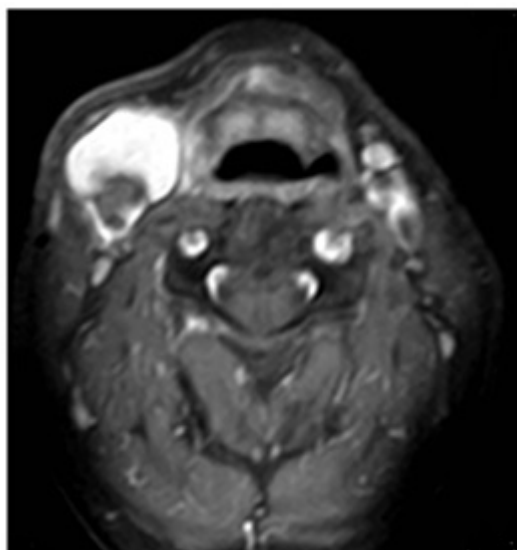


Figura 1. Angiografía de troncos supraaórticos con RM: Masa cervical con componente hemático laterocervical derecho, adyacente a la zona distal de la carótida común, compatible con pseudoaneurisma. Se evidencia una estenosis no significativa de la carótida común.

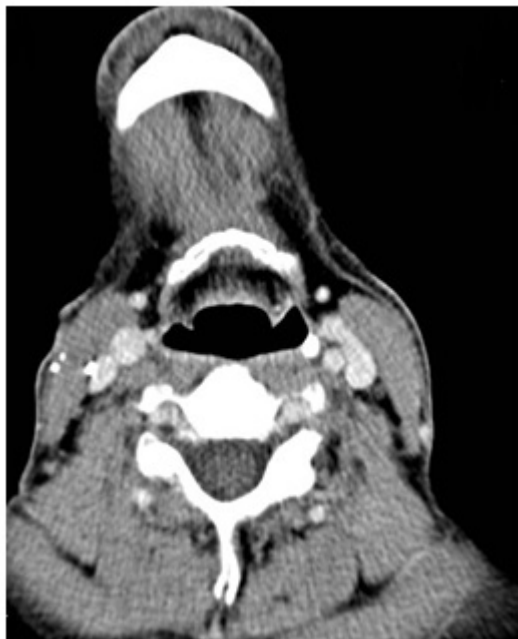

Figura 2. AngioTC cervical. Corte axial en lado izquierdo y su reconstrucción en 3D en lado derecho donde se demuestra cambios posquirúrgicos en carótida común derecha.

Discusión: El pseudoaneurisma de carótida común es una entidad rara con una incidencia del 0,3% de los aneurismas periféricos. Las series que aportan los grupos con mayor incidencia incluyen un escaso número de casos, lo que dificulta el estudio de su historia natural. Existe un claro predominio masculino con relación 2:1. La edad de presentación más frecuente es la quinta década de la vida. El tratamiento principal de los pseudoaneurismas carotídeos es quirúrgico. La indicación es obligada en pacientes que presenten un riesgo razonable de morbimortalidad. Se han descrito diferentes técnicas quirúrgicas; la elección de la más adecuada se realizará en función de la extensión y localización de la lesión. Se puede realizar resección y anastomosis término-terminal, resección parcial y plastia con parche de politetrafluoretileno (PTFE) o vena safena, o resección y reimplante en carótida externa. En los últimos tiempos se han desarrollado técnicas basadas en el control endovascular mediante la colocación de *stents* y *coils* metálicos en la luz carotídea, comprobándose que es un método seguro, mínimamente invasivo y efectivo. Los pseudoaneurismas es una patología muy infrecuente pero que debe ser tenida en cuenta en nuestra especialidad, ya que una orientación diagnóstica adecuada en el menor tiempo posible puede evitar tanto complicaciones como maniobras diagnósticas o terapéuticas fatales para el paciente.