



O-161 - LIMITACIONES DE LA ECOENDOSCOPIA EN LA ESTADIFICACIÓN DEL CÁNCER GÁSTRICO

Tejedor Togados, Patricia; Posada González, María; Salcedo, Gabriel; Restrepo, Rafael; Jesús Fernández Aceño, María; Vorwald, Peter; García Olmo, Damián

Fundación Jiménez Díaz, Madrid.

Resumen

Objetivos: Una correcta estadificación preoperatoria es fundamental a la hora de decidir el manejo terapéutico del cáncer gástrico, ya que va a determinar la necesidad de quimioterapia neoadyuvante. En la década de los 80 se introdujo la ecoendoscopia (EUS) como prueba para la estadificación tumoral del cáncer gástrico. La EUS ha demostrado ser una prueba fiable principalmente a la hora de diferenciar tumores superficiales (T1/T2) de tumores avanzados (T3/T4), con una sensibilidad (S) del 86%, y una especificidad (E) del 90%. El objetivo de este estudio es analizar la correlación entre el resultado de la ecoendoscopia preoperatoria y el estudio anatomopatológico definitivo del tumor.

Métodos: Se realiza un estudio retrospectivo en 180 pacientes consecutivos con adenocarcinoma gástrico intervenidos en nuestro centro, de los cuáles 77 pacientes se han excluido por no tener ecoendoscopia preoperatoria y 36 porque habían recibido neoadyuvancia, quedando un total de 67 pacientes (fig.). Se compara la correlación entre la estadificación preoperatoria mediante ecoendoscopia y la clasificación anatomopatológica obtenida de la pieza quirúrgica. En todos los casos incorrectamente estadificados se ha realizado de manera prospectiva una revisión de los bloques histológicos.

Resultados: El grupo con neoadyuvancia se ha excluido del estudio debido a que la neoadyuvancia por sí misma es un factor de confusión por el efecto de infraestadificación que puede generar en el tumor, principalmente en aquellos con buena respuesta patológica al tratamiento quimioterápico. En nuestra serie, en los pacientes sin neoadyuvancia la EUS alcanza una S 72,5% y una E 72,5%. Aparecen 12 casos de tumores infraestadificados y 6 sobreestadificados (tabla 1). Dentro de los infraestadificados, destacan 5 casos en los que las diferencias entre la clasificación ecoendoscópica y la anatomopatológica son más significativas (tabla 2). Al revisar los bloques histológicos de estos pacientes llama la atención que presentan un infiltración microscópica tan difusa de la pared que no es posible diferenciar macroscópicamente entre tejido sano y tumoral. En cuanto a los casos de sobreestadificación, al revisar los bloques se constata la presencia de inflamación linfocitaria importante tanto intra como peritumoral.

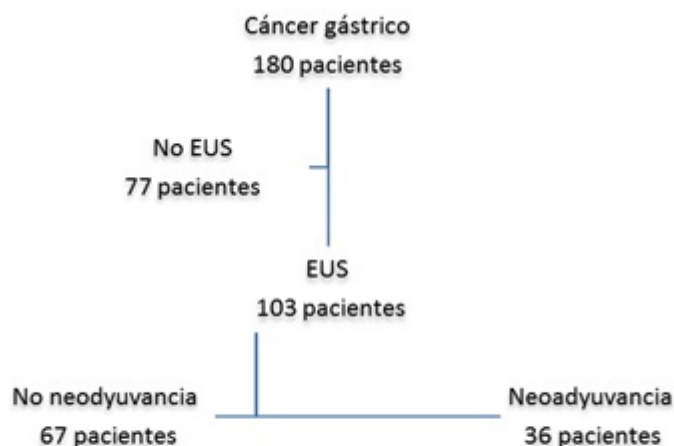


Tabla 1. Ecoendoscopia (EUS) vs AP (Grupo 1 - no neoadyuvancia-)

		Anatomía patológica		Total
		T1/T2	T3/T4	
EUS	T1/T2	19	12	31
	T3/T4	6	29	35
Total		25	41	66
p		< 0,001		

Tabla 2. Casos de infraestadificación más significativos del grupo 1 (no neoadyuvancia)

		Anatomía patológica		Total
		T3	T4a	
EUS	T0		1	1
	T1a		1	1
	T1b	1	1	2
	T2		1	1
Total		1	4	5

Conclusiones: La EUS tiene un papel muy importante en la estadificación preoperatoria del cáncer gástrico. Sin embargo, no hay que perder de vista que también tiene sus limitaciones. Probablemente la más evidente limitación es que es una prueba operador-dependiente, por lo que es un requisito importante poder contar con profesionales entrenados. Sin embargo, hay otros factores limitantes de la EUS menos conocidos y mucho más difíciles de controlar como son determinadas características anatomopatológicas del tumor. Parece que la existencia de fibrosis o inflamación peritumoral lleva a sobreestadificar el tumor, y la infiltración microscópica lleva a la infraestadificación tumoral, datos que concuerdan con la revisión de los bloques histológicos de los casos revisados en nuestra serie. Consideramos que es importante conocer y analizar las causas que pueden motivar tanto la sobreestadificación como la infraestadificación de los tumores gástricos de cara a mejorar el diagnóstico y el tratamiento de nuestros pacientes.