




# Cirugía Española

[www.elsevier.es/cirugia](http://www.elsevier.es/cirugia)



## P-104 - POROS DIAFRAGMÁTICOS COMO CAUSA DE NEUMOTÓRAX RECIDIVANTE

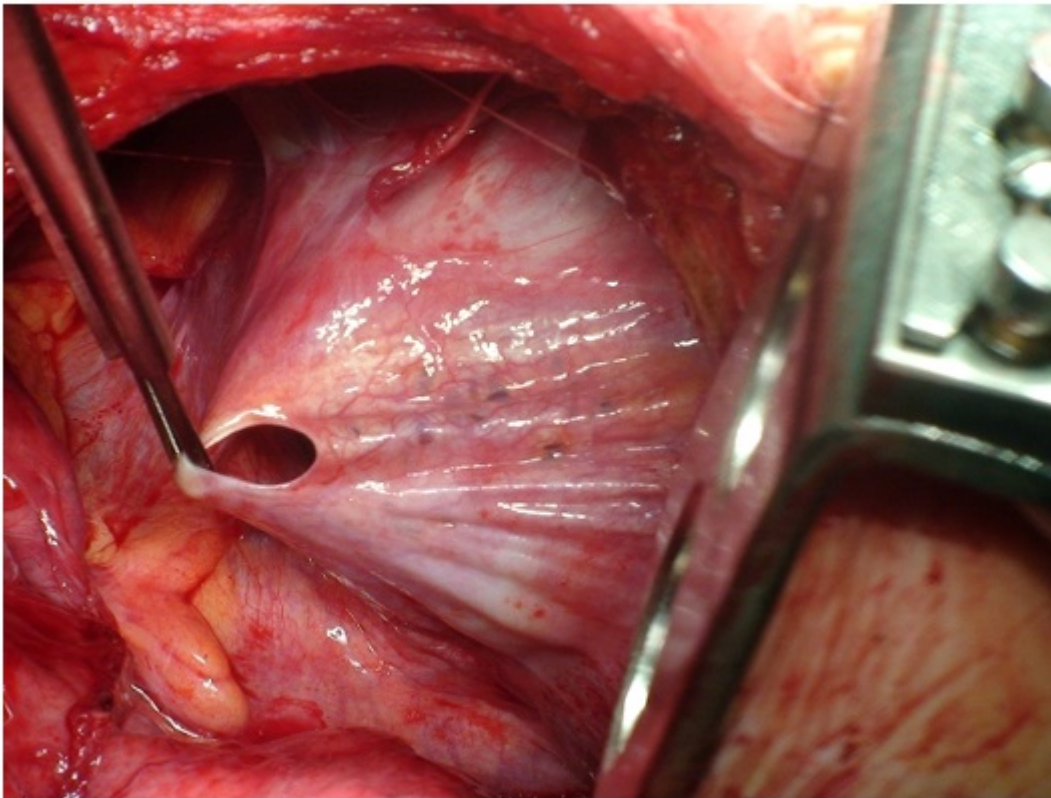
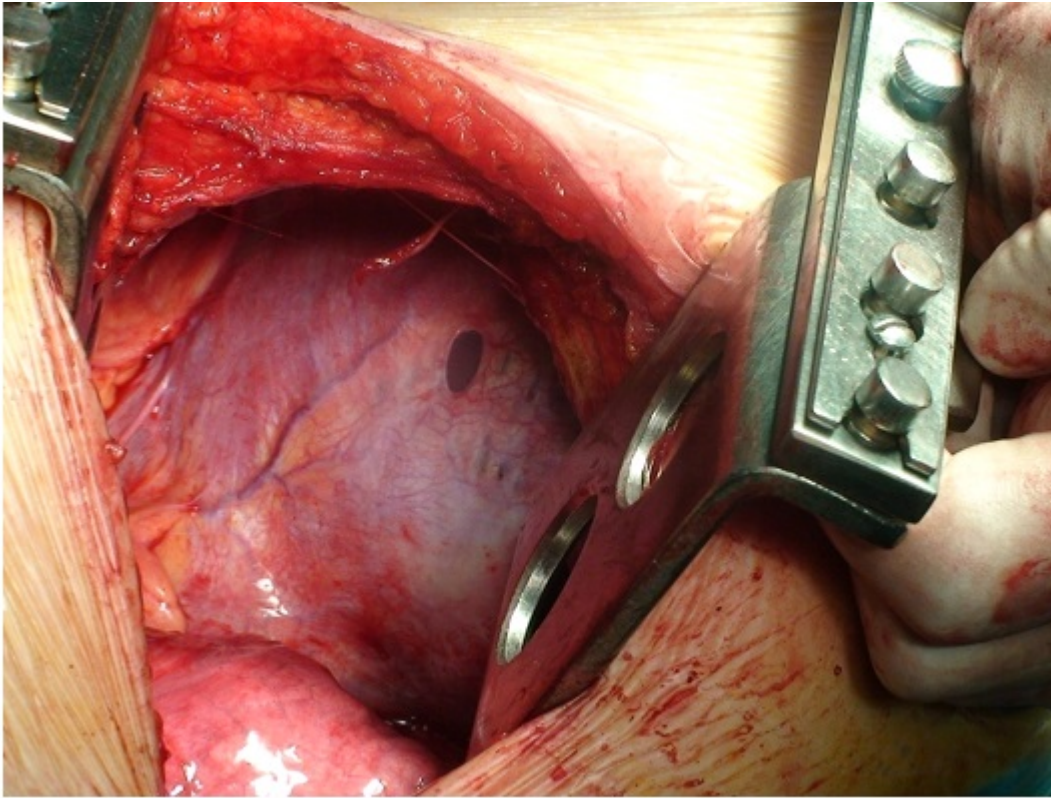
Guillén Paredes, María Pilar<sup>1</sup>; Arroyo Tristán, Andrés<sup>2</sup>; Roca Calvo, María José<sup>2</sup>; Martínez Martínez, Patricia<sup>2</sup>; Torres Lanzas, Juan<sup>2</sup>; Morales González, Álvaro<sup>1</sup>; Martínez Fernández, Josefa<sup>1</sup>

<sup>1</sup>Hospital Comarcal del Noroeste de la Región de Murcia, Caravaca de la Cruz. <sup>2</sup>Hospital Universitario Virgen de la Arrixaca, Murcia.

### Resumen

**Introducción:** La endometriosis torácica es una entidad muy infrecuente que consiste en implantes de tejido endometriósico en el diafragma, los cuales sufren episodios de necrosis cíclica, coincidiendo con la menstruación, lo cual origina fenestraciones en el diafragma. Durante la menstruación, el tapón de moco cervical se disuelve, permitiendo el paso de aire a través de la cavidad uterina.

**Caso clínico:** Mujer de 41 años con antecedentes de embarazo gemelar con fecundación in vitro por infertilidad. Neumotórax derecho recidivante en dos ocasiones, coincidentes con los ciclos menstruales, remitida para valoración quirúrgica a nuestro servicio. La paciente fue intervenida de forma programada, realizándose resección de bullas y abrasión pleural por videotoracoscopia derecha. Cuatro años después sufre un nuevo episodio de neumotórax derecho, en dicho ingreso se practican estudios complementarios con tomografía computarizada (TC) torácica y fibrobroncoscopia normales, colocándose drenaje pleural con válvula de Heimlich por fuga aérea persistente, que se mantuvo durante un mes hasta resolución. Posteriormente, la paciente presentó otros dos episodios de neumotórax derecho, coincidentes con los ciclos menstruales, que no precisaron tratamiento quirúrgico. La paciente es intervenida para exploración y tratamiento de neumotórax recidivante derecho. Mediante toracotomía derecha se accede a cavidad constatando múltiples poros diafragmáticos, el mayor de 2 cm de diámetro, realizándose resección diafragmática y plicatura con endograpadora, liberación pleuro-pulmonar y talcaje pleural. Su postoperatorio fue satisfactorio, siendo alta al tercer día. El examen histológico de la cuña diafragmática es informado como tejido estromal y glandular endometriósico. La paciente fue remitida al servicio de Ginecología estando actualmente en tratamiento con agonistas de GnRH durante 6 meses.



**Discusión:** El diagnóstico de esta entidad es complejo, ya que se realiza por exclusión establecido con criterios clínicos porque ni una broncoscopia, ni citología bronquial, ni TC ni resonancia magnética tienen una rentabilidad diagnóstica suficiente. El tratamiento óptimo es la combinación de un tratamiento hormonal y quirúrgico para reseca los implantes.