




Cirugía Española



www.elsevier.es/cirugia

P-222 - BAZO ACCESORIO COMO DIAGNÓSTICO DIFERENCIAL DE TUMORES INTRAPANCREÁTICOS

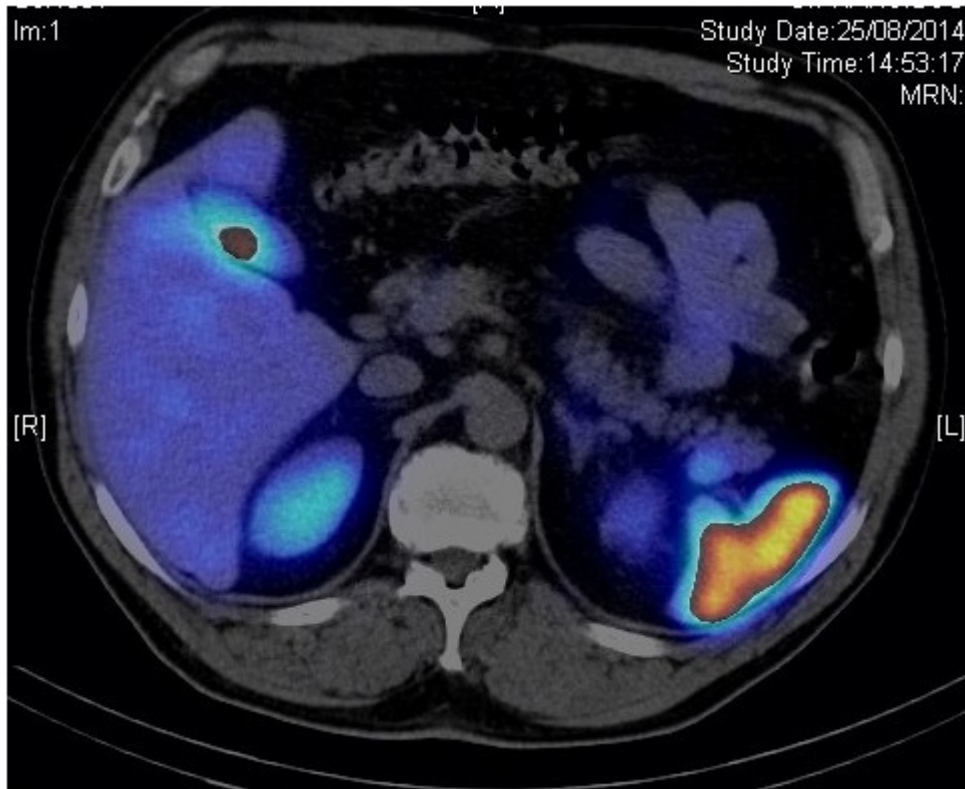
Carmona Agúndez, María; Jaén Torrejimenó, Isabel; de Armas Conde, Noelia; Paredes Chambi, Ignacio Gerald; Arribas Jurado, Martina; López Guerra, Diego; Barzola, Ernesto; Blanco Fernández, Gerardo

Hospital Universitario Infanta Cristina, Badajoz.

Resumen

Objetivos: El bazo accesorio intrapancreático es una entidad rara pero debería considerarse dentro del diagnóstico diferencial de tumores pancreáticos incidentales ya que sus características radiológicas son similares pero su tratamiento difiere en gran medida. Presentamos el caso de un paciente que fue sometido a una pancreatectomía distal tras sospecharse en las pruebas de imagen de tumor neuroendocrino pancreático (TNEP) y cuyo estudio histológico posterior desveló un bazo accesorio intrapancreático.

Caso clínico: Varón de 59 años con dislipemia como único antecedente personal que durante el estudio por Digestivo de dolor crónico en fosa iliaca izquierda se detectó en TAC de abdomen una imagen nodular, bien delimitada, de 2 cm de diámetro, con mayor densidad que el parénquima pancreático sugestivo de proceso neoplásico de células de los islotes. La exploración física era normal y las pruebas de laboratorio no mostraban alteraciones, incluyendo marcadores tumorales, cromogranina, somatostatina, insulina, gastrina, glucagón y péptido intestinal vasoactivo. Se completó estudio con ecoendoscopia con toma de biopsia, la cual fue negativa a células neoplásicas y con SPECT de receptores de somatostatina que mostró una captación patológica de dicha lesión sugestiva de etiología neuroendocrina. Dada la sospecha de TNEP no funcional se realizó una esplenopancreatectomía corporocaudal. El examen histopatológico de la pieza quirúrgica reveló que se trataba de un bazo accesorio intrapancreático. El postoperatorio cursó sin complicaciones y el paciente fue dado de alta al sexto día de la intervención.



Discusión: El bazo accesorio es una anomalía congénita que se presenta entre el 10 al 20% de la población según series de autopsias publicadas. En la mayoría de los casos se encuentra cerca del hilio esplénico. La localización intrapancreática es excepcional. Cursa normalmente de forma asintomática y es diagnosticado incidentalmente por pruebas de imagen realizadas por otros motivos. Dado su curso benigno no precisa tratamiento quirúrgico. Tanto en la TC como en la RM, un bazo ectópico intrapancreático se presenta como un pequeño nódulo sólido bien definido de características similares al tejido esplénico, pero su diagnóstico preoperatorio definitivo puede ser difícil puesto que la apariencia es muy similar a los tumores pancreáticos hipervasculares (adenocarcinoma, TNEP, neoplasias epiteliales, algunas metástasis...). Debido a ello, los pacientes son sometidos a una cirugía innecesaria, como ocurrió en el caso que presentamos. La biopsia de la lesión a través de ecoendoscopia puede ayudar a descartar origen maligno. La gammagrafía con receptores de somatostatina da falsos positivos ante la presencia de un bazo accesorio intrapancreático debido a la afinidad por los receptores de la somatostatina de los linfocitos presentes en el tejido esplénico simulando un TNEP. Existen técnicas específicas con radionucleótidos, tales como la gammagrafía con eritrocitos marcados con Tc99, que pueden proporcionar un diagnóstico definitivo de bazo accesorio sin necesidad de cirugía. Por lo tanto, ante el hallazgo incidental de una lesión hipervascular en cola de páncreas la posibilidad de bazo accesorio debe ser considerada y se deben realizar estudios adicionales para evitar cirugías innecesarias.