



Cirugía Española



www.elsevier.es/cirugia

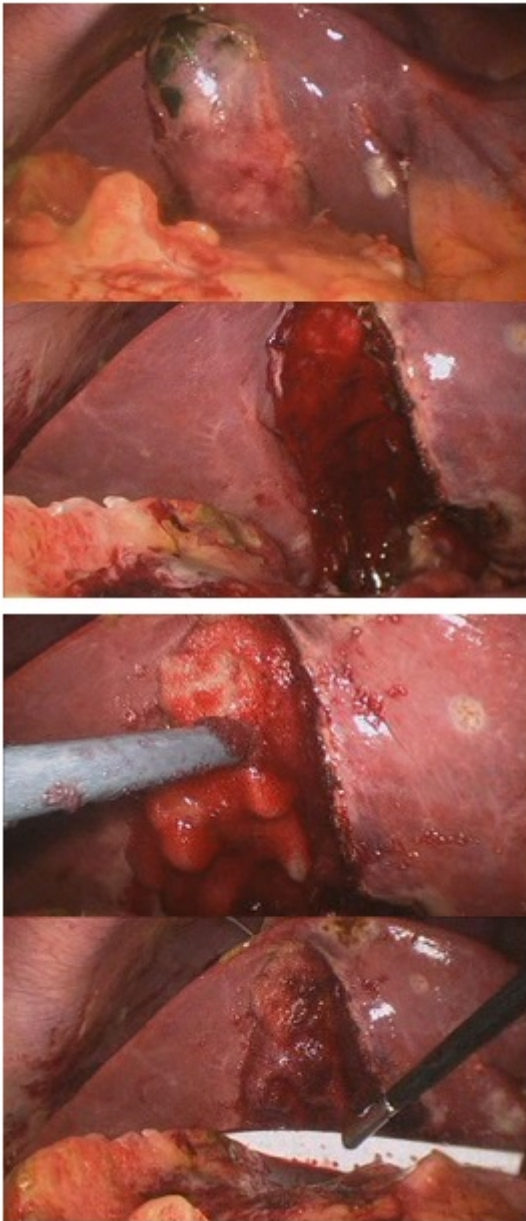
P-232 - SEPSIS POR COLECISTITIS AGUDA EN PACIENTE DOBLEMENTE ANTIAGREGADO POR STENT CORONARIO FARMACOACTIVO. COLECISTECTOMÍA Y UTILIDAD DE AGENTE HEMOSTÁTICO (TISSUECOL)

Primo Álvarez, Juan Carlos; Carracedo Iglesias, Roberto; Alonso Correa, Óscar; Fernández Veiga, Pilar; Costas Fernández, Verónica; Guzmán Suárez, Silvia; Casal Núñez, José Enrique

Hospital Xeral de Vigo, Vigo.

Resumen

Caso clínico: Varón 66 años con dolor abdominal en hipocondrio derecho de 24h de evolución. Antecedentes médicos. SCASES Killip-I. Enfermedad coronaria 3 vasos. Oclusión tercio medio y distal de coronaria circunfleja. Lesión en descendente anterior en tercio medio y descendente posterior revascularizada con stent farmacoactivo hace 10 días. Tratamiento. Ticagrelor 90, Adiro 300, Amlodipino 5, Bisoprolol 2,5, Atorvastatina 80, Pantoprazol 20. Nitroglicerina 0,4. Afebril. Murphy +. Leucocitosis 26000 N92% descenso actividad protrombina TP 1.6. ECG Onda Q ya conocida. ECO Colecistitis aguda alitiásica. Inicio tratamiento con piperacilina-tazobactam. Mantener la antiagregación dado el antecedente de stent. 2 crisis de madrugada de dolor centrotorácico sin cortejo vegetativo ni elevación de troponinas controlado con nitratos y morfina. Monitorización en reanimación, sustitución de ticagrelor por clopidogrel y recomendación por parte de cardiología de no usar plaquetas para mantener el stent permeable. Colecistectomía laparoscópica reglada, hemostasia del lecho vesicular, aplicación de matriz de gelatina (Tissuecol) en el lecho vesicular, no precisando transfusión de plaquetas ni hematíes durante la cirugía. Durante la cirugía perfusión con esmolol y nitroglicerina para mantener frecuencia cardiaca estable. Sangrado 1º hora postoperatorio 100 cc, no anemización, se decide transfundir una única aféresis de plaquetas. Discreto patrón de derrame pleural. Se maneja con diuréticos. A las 24h tras cirugía se reinicia Ticagrelor. Débito total 350 cc serohemático. Mejoría proceso infeccioso analíticamente. Alta a planta con evolución favorable. Tolerancia progresiva. Retirada de drenaje a las 72h y alta con el mismo tratamiento que al ingreso.



Discusión: Se debe de mantener el tratamiento de antiagregación en el perioperatorio siempre que sea posible. Valorar riesgo hemorrágico y trombótico del paciente (moderado y alto respectivamente). Manejo de antiagregación dual (ac. acetilsalicílico y tienopiridinas) tras colocación stent metálico/fármaco activo. Recomendación de no realizar cirugía no urgente durante 3 y 12 meses. Si cirugía no demorable ac. acetilsalicílico 100 mg/24h. Reintroducción de tienopiridina según riesgo hemorrágico. La retirada de la tienopiridina y mantenimiento exclusivo con ac. acetilsalicílico no disminuye el riesgo de trombosis. Intentar reintroducir el tratamiento antiagregante completo a las 24h tras la cirugía. Presentamos un caso en el que se realiza la intervención quirúrgica tras la colocación de un stent farmacoactivo 10 días antes, y doble antiagregación, y la utilidad de un agente hemostático (matriz de gelatina) para favorecer la adhesión del trombo en el lecho vesicular. En el postoperatorio requirió administración de 1 aféresis de plaquetas. La situación séptica del paciente obligó a una intervención quirúrgica de alto riesgo tanto cardiológica como hemorrágica.