




Cirugía Española

www.elsevier.es/cirugia



P-292 - TUMOR DE CÉLULAS DE MERKEL A PROPÓSITO DE UN CASO

Gerona Serrano, Delia; Martínez, María; Flórez, Ángela; Ortín, Miriam; Arlandis, Francisco; Belda, Tatiana; Serra, Carlos

Hospital Virgen de los Lirios, Alcoy.

Resumen

Objetivos: Presentar el caso de una paciente con un tumor cutáneo de rápido crecimiento en mejilla izquierda.

Caso clínico: Se trata de una paciente de 88 años, institucionalizada, nefrectomizada, con demencia senil, portadora de gastrostomía percutánea. Presentaba tumoración de 3 cm de diámetro máximo en mejilla izquierda. Diagnosticada inicialmente de carcinoma epidermoide, ante la situación clínica se decidió tratamiento conservador en primera instancia. Debido al rápido crecimiento en dos semanas y el sangrado al roce se decide biopsia con punch. La anatomía patológica informa de proliferación epitelial maligna con positividad para marcadores neuroendocrinos compatible con tumor de células de Merkel. Ante la ausencia de metástasis a distancia se decide exéresis y reconstrucción con colgajo de rotación. El tumor de células de Merkel es un tumor de origen neuroendocrino de crecimiento rápido de la unión dermoepidérmica (Heath et al. J Am Acad Dermatol, 2008). Es poco frecuente y la incidencia aumenta con la edad, la exposición solar y la inmunosupresión. Se ha descrito que la edad mayor de 65 años tiene un RR de 25 para padecer este tumor. Es característica su agresividad tanto a distancia como local, su tamaño puede doblarse de 5 a 12 días (Swann et al. Semin Oncol, 2007). Se presenta como un nódulo dérmico indoloro palpable y solitario de color eritematoso-violáceo con tendencia a ulcerarse que fácilmente puede ser confundido con otros tipos de tumores más prevalentes. Por su inespecificidad es raro su diagnóstico previo a la biopsia (Nghiem et al. Skin Cancer, 2001).

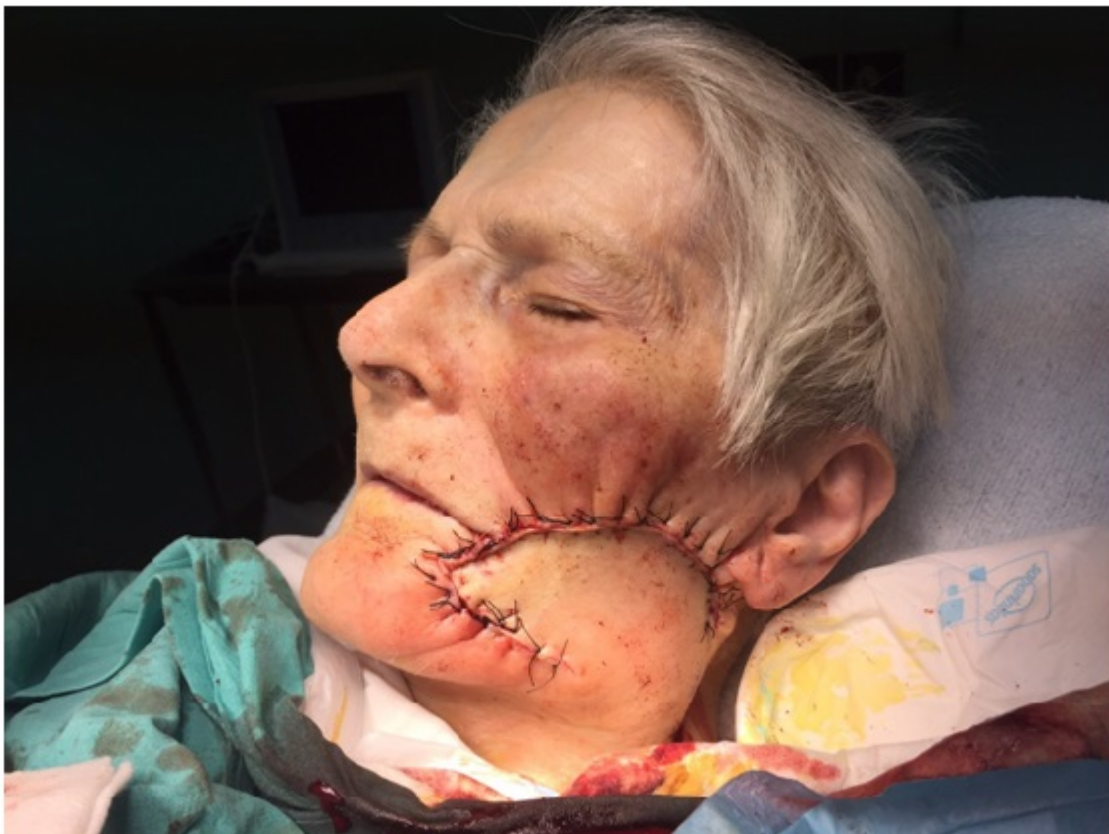
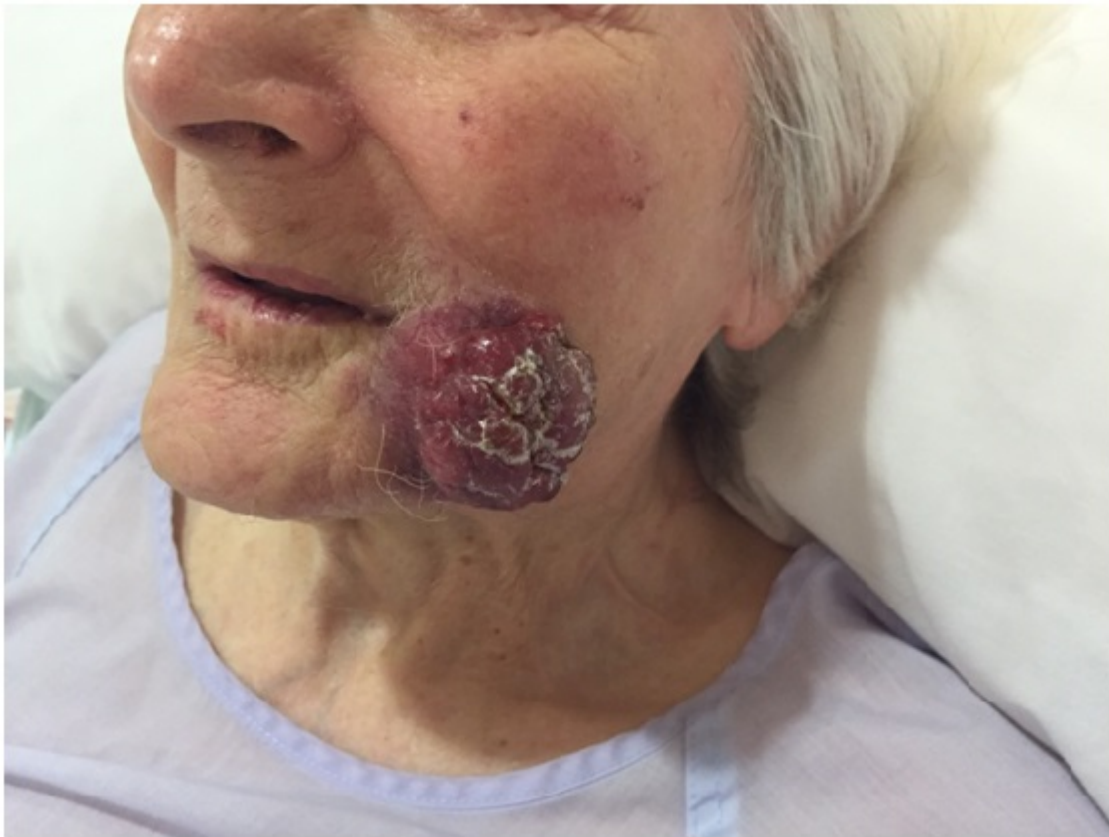
Tabla 1. Característica del tumor de células de Merkel

A	Asintomático
E	Expansión rápida
I	Inmunodepresión
O	Mayor de 50 años (<i>Over-50 years</i>)
U	Ultravioleta

Tabla 2. Estadaje				
Estadio	T	N	M	Tratamiento
Ia	< 2 cm	Negativo en biopsia	Negativo	Escisión local y ganglio centinela
Ib	< 2 cm	Negativo clínicamente	Negativo	
IIa	> 2 cm	Negativo en biopsia	Negativo	
IIb	> 2 cm	Negativo clínicamente	Negativo	
IIc	Invasión local	Negativo	Negativo	
IIIa	Cualquier T	Micrometástasis	Negativo	Escisión local + cirugía ganglionar regional + radioterapia ganglionar local y regional
IIIb	Cualquier T	Macrometástasis	Negativo	
IV	Cualquier T	Cualquier N	Positivo	Palitativo: quimioterapia/radioterapia/cirugía según situación clínica

Discusión: El tumor de células de Merkel debe estar incluido en el diagnóstico diferencial de cáncer de piel no melanoma. El tratamiento adecuado puede aumentar la supervivencia y evitar complicaciones locales a corto plazo.