



Cirugía Española

www.elsevier.es/cirugia



P-459 - LINFOMA MARGINAL ESPLÉNICO GIGANTE: EMBOLIZACIÓN ARTERIAL PREOPERATORIA

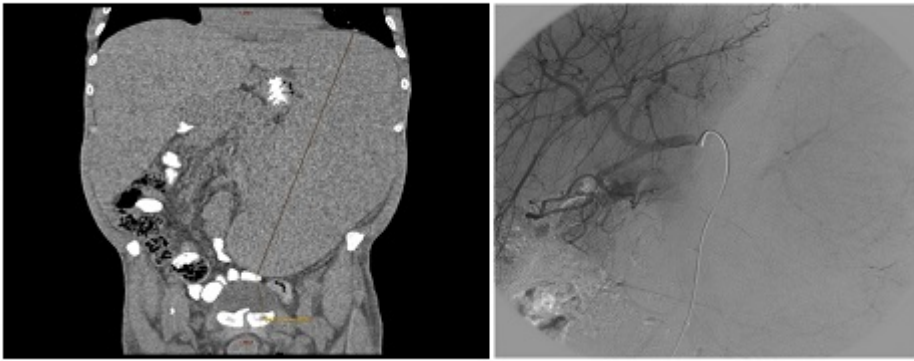
Mora Guzmán, Ismael; di Martino, Marcello; Sánchez-Urdazpal González, Luis; Miguel Mesa, Diana; Colmenarejo García, Esther; Alonso Diego, Isabel; García Sanz, Íñigo; Martín Pérez, Elena

Hospital Universitario de La Princesa, Madrid.

Resumen

Introducción: La esplenomegalia masiva, definida como tamaño > 20 cm y/o peso > 1 Kg, es una rara manifestación de neoplasias hematológicas asociada a importantes repercusiones clínicas. La cirugía en estos casos, presenta mayores dificultades técnicas y mayor riesgo de complicaciones perioperatorias. La embolización arterial esplénica previa permite disminuir el sangrado intraoperatorio y facilita la movilización esplénica durante la intervención.

Caso clínico: Se describe el caso de un linfoma marginal esplénico, en un paciente con un bazo gigante de tamaño 48 × 24 × 11 cm y de 6.300 Kg de peso (post-esplenectomía), tratado con embolización esplénica preoperatoria. Caso clínico: Varón de 56 años con síndrome linfoproliferativo crónico de dos años de evolución. Primer ingreso por síndrome constitucional, prurito y disnea de mínimos esfuerzos. Exploración física: palidez, distensión abdominal y esplenomegalia palpable a 22 cm de reborde costal izquierdo sobrepasando línea media. Analítica: hemoglobina 4,5 g/dl, plaquetas 63.000/mm³, leucocitos 107.000/mm³. Aspirado de médula ósea: infiltración por proceso linfoproliferativo B de bajo grado CD19+. Inmunofenotipo: células B CD19+, con expresión de CD5 y CD20. Tomografía computarizada (TC): esplenomegalia de 34 × 20 × 10 cm, conglomerado adenopático retroperitoneal y adenopatías supradiaphragmáticas. Tratamiento inicial con cladribina y rituximab, sin alcanzar respuesta parcial. Rechaza inicialmente la esplenectomía. En los meses siguientes precisa transfusiones de dos concentrados de hematíes semanales. Tras dos años de seguimiento el paciente acepta la intervención, presentando entonces un bazo de 40 × 27 × 11 cm con infartos evolucionados intraesplénicos. Triple vacunación preoperatoria. Se realiza embolización esplénica prequirúrgica con partículas de 700-1.000 micras, coils y dispositivo de cierre Amplatzer, con evidente disminución de tamaño del órgano a la exploración física. Dolor abdominal tras el procedimiento controlado con analgesia habitual. El paciente se interviene durante el mismo día: incisión de Makuuchi izquierda y abordaje medial, sección de hilio esplénico con EndoGIA. Estudio anatomopatológico: bazo de 48 × 24 × 11 cm, peso de 6.300 Kg. Parénquima con infiltración por proceso linfoproliferativo y patrón nodular. Inmunohistoquímica: positividad para Bcl-2, CD5, CD20, CD79a. Ki-67: 10%. Diagnóstico compatible con linfoma marginal esplénico, estadio IVB de Ann Arbor. Postoperatorio con íleo paralítico tratado de forma conservadora. Progresiva mejoría de parámetros hematológicos. Alta hospitalaria a las dos semanas de la intervención. Respuesta parcial de enfermedad a los 3 meses de la cirugía con resolución de anemia y trombopenia.



Discusión: La esplenectomía en el linfoma marginal esplénico está indicada en pacientes con síntomas gastrointestinales, hipertensión portal y citopenias refractarias a tratamiento. La cirugía laparoscópica representa el gold estándar en bazo < 20 cm. En casos de esplenomegalia masiva, la disección del polo superior resulta más laboriosa y se asocia con aumento del riesgo de sangrado. Se describen altas tasas de conversión y muchos autores aconsejan un abordaje abierto. En este contexto la embolización esplénica preoperatoria reduce la morbi-mortalidad perioperatoria. La principal complicación es el dolor abdominal, se han reportado casos de úlcera gástrica y pancreatitis aguda. El acortamiento del intervalo entre embolización y cirugía, y el empleo de microesferas con polímeros superabsorbentes, asocian menor tasa de complicaciones.