




Cirugía Española

www.elsevier.es/cirugia



P-498 - HERNIA ISQUIÁTICA, UNA HERNIA EXTREMADAMENTE RARA Y UN DILEMA DIAGNÓSTICO Y TERAPÉUTICO

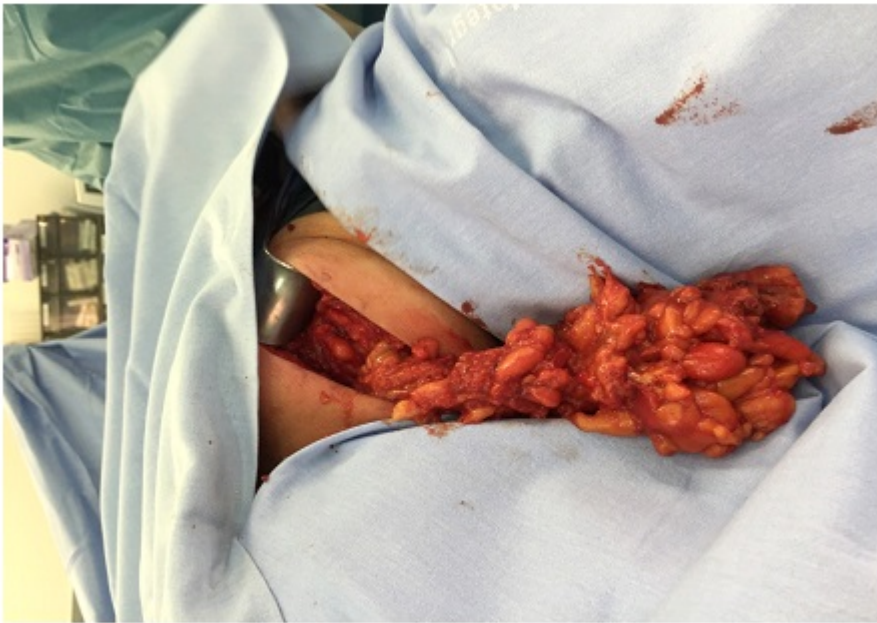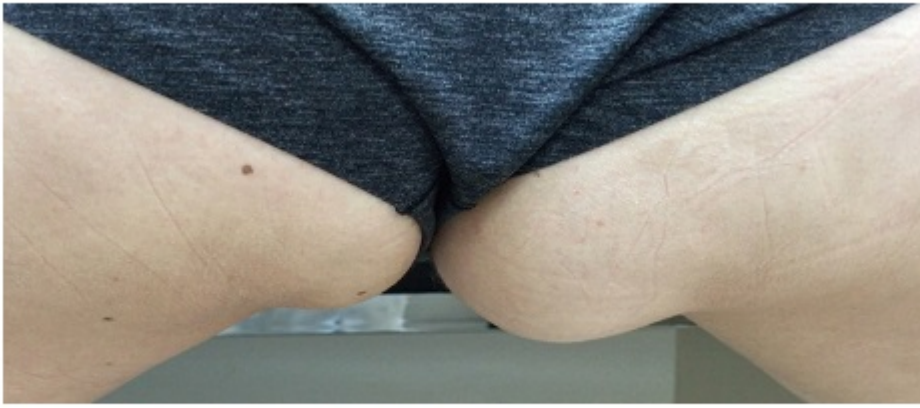Alonso Avilez, M^a Verónica; Cremades, Trinitat; Ruiz, Miguel; Martha, Toapanta; Catot, Lucia; López, Sergio; Morales, Miguel Ángel; Puigcercós, Josep M^a

Hospital Dos de Maig-Consorti Sanitari Integral, Barcelona.

Resumen

Introducción: La procedencia del peritoneo a través de los agujeros ciáticos mayor o menor, tiene su origen en la debilidad congénita o adquirida de los músculos piramidales de la pelvis asociada al aumento de la presión intraabdominal propio del embarazo o la constipación. Las hernias del suelo pélvico son extremadamente raras y a menudo presentan dilemas diagnósticos y terapéuticos. Se han descrito tres tipos principales de hernias del suelo pélvico: obturatriz, perineal e isquiática. Las hernias isquiáticas se consideran las más raras. La hernia isquiática (HI) fue descrita por primera vez por Papen en 1750. Desde el año 1900 hasta 2014 constan 100 casos publicados en la literatura mundial. Se clasifican en tres tipos: tipo 1 (suprapiriforme) es la más común (60%), seguido por subpiriforme, tipo 2 (30%), mientras que el tipo 3 (subespinosa a través de el agujero ciático menor) es la menos común (10%). La manifestación clínica es muy variada, puede ir desde un dolor pélvico crónico, debutar con oclusión intestinal por encarceramiento o ser asintomáticas.

Caso clínico: Presentamos el caso de una paciente mujer de 38 años sin antecedentes patológicos relevantes, que fue remitida por su médico de cabecera a Consultas Externas de nuestro Servicio, con el diagnóstico de lipoma glúteo derecho. La paciente refería una tumoración a dicho nivel de 4 meses de evolución, no dolorosa, que se hacía más evidente con el esfuerzo. A la exploración física se palpaba tumoración de consistencia blanda a nivel de glúteo derecho, cerca del pliegue interglúteo en la zona más declive, reticente al tacto, de aproximadamente 6 cm. y que en bipedestación se visualizaba muy bien, aumentando de volumen con maniobra de Valsalva. Se solicitó ecografía que informó de hernia isquiática de contenido epiploico parcialmente reductible, con orificio herniario de aproximadamente 20 mm y saco herniario de 6 cm. La intervenimos quirúrgicamente por vía glútea, corroborando hernia isquiática con contenido de epiplón con cambios isquémicos, el cual se reseca. Colocamos malla biológica a nivel de anillo isquiático mayor y por encima de ésta, una malla de polipropileno (figs.). La paciente fue dada de alta a las 8 horas de la intervención, bajo el régimen de cirugía mayor ambulatoria, sin incidencias. Sigue un curso postoperatorio correcto y sin recidiva al año y medio de la intervención.



Discusión: La hernia isquiática es infrecuente y puede presentar dilemas de diagnóstico y tratamiento. Se pueden manifestar con dolor pélvico crónico, obstrucción intestinal, sepsis o como una masa asintomática, reductible que distorsiona el pliegue glúteo. El diagnóstico requiere estudios de imagen en estos casos. El tratamiento de la hernia isquiática es quirúrgico y requiere refuerzo protésico para mejor resultado. El abordaje quirúrgico varía según se trate de casos complicados con obstrucción intestinal o hernias reductibles diagnosticadas preoperatoriamente, ya sea por vía abdominal por laparoscopia o transglútea. Recientemente se ha publicado un caso intervenido por cirugía laparoscópica asistida por robot.