



## P-587 - OBSTRUCCIÓN INTESTINAL E ISQUEMIA SECUNDARIA A ANUDAMIENTO DEL CATÉTER DE DERIVACIÓN VENTRÍCULO-PERITONEAL

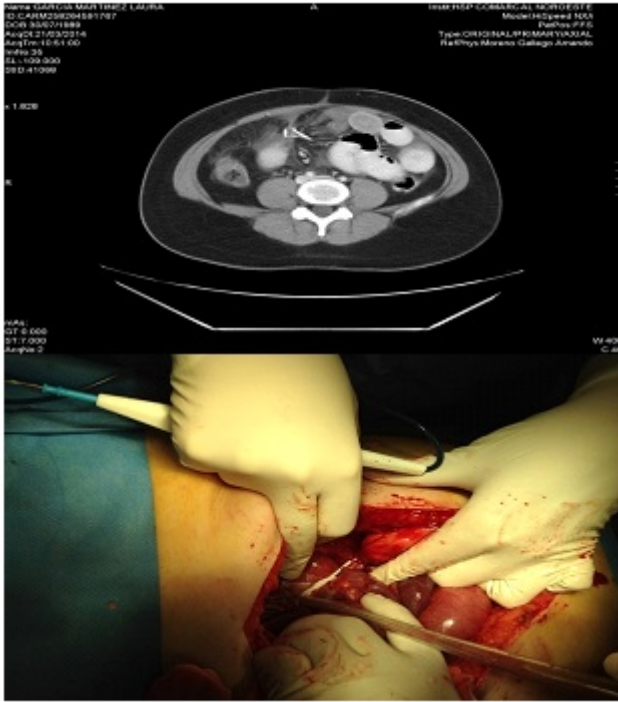
Martínez Fernández, Josefa; Guillén Paredes, María Pilar; Morales González, Álvaro; Moreno, Amando; Pardo García, José Luis

Hospital Comarcal del Noroeste, Caravaca de la Cruz.

### Resumen

**Introducción:** Presentación de un caso clínico de obstrucción intestinal por anudamiento del catéter de derivación ventrículo-peritoneal (DVP) y revisión de los mecanismos etiopatogénicos, así como la literatura publicada hasta el momento.

**Caso clínico:** Paciente mujer de 24 años con antecedentes personales de hipotiroidismo e hipeinsulinemia, intervenida de meduloblastoma mixto cerebeloso a los dos años de edad, con hidrocefalia secuelar y colocación de válvula de drenaje. Acude a urgencias por cuadro de vómitos de cuatro días de evolución, acompañados de dolor abdominal y febrícula. A la exploración física, presenta el abdomen distendido, doloroso de forma difusa, con signos de defensa. La analítica urgente muestra la existencia de 20.000 leucocitos con neutrofilia, con el resto de parámetros normales. En la radiografía simple de abdomen se observa dilatación de asas de intestino delgado, sin aire en el colon, con el catéter de DVP de gran longitud, dibujando varios bucles. Se realiza un TAC abdomen con contraste oral y endovenoso que muestra importante dilatación de intestino delgado, con un cambio de calibre brusco próximo a la fosa iliaca derecha, con líquido libre intraperitoneal en cantidad moderada y la presencia del catéter de derivación. Ante tales hallazgos y el cuadro clínico de la paciente se decide intervención quirúrgica urgente. Se realiza una laparotomía media, observándose líquido libre serohemático y un segmento de intestino delgado a nivel del íleon con signos de isquemia por estrangulación del mismo por el catéter de DVP, haciendo un nudo. El catéter era de gran longitud, haciendo varios bucles en el epiplón mayor. Se libera el intestino tras sección del nudo, observándose un anillo isquémico e inviable por lo que se realiza una resección segmentaria de unos 2 cm y una anastomosis termino-terminal manual con puntos sueltos. El resto del intestino tras la liberación, recupera color y viabilidad. El postoperatorio transcurre de forma lenta pero favorable, siendo dada de alta a los 7 días. La formación espontánea de un nudo en la parte distal del catéter de derivación es una complicación poco frecuente, que va acompañada en la mayoría de los casos de disfunción valvular. La isquemia y necrosis intestinal debido a la estrangulación del intestino por anudamiento del catéter, es una complicación extremadamente rara, con sólo tres casos publicados en la literatura, nosotros presentamos el cuarto caso de necrosis intestinal por anudamiento del catéter, veinte años después de su colocación. Entre los mecanismos productores del anudamiento encontramos los siguientes: una longitud demasiado larga del catéter, diámetro corto, demasiada elasticidad, espacio intraabdominal reducido y peristaltismo intestinal muy vigoroso; en nuestro caso, la causa creemos que fue un catéter excesivamente largo.



**Discusión:** Las complicaciones más frecuentes de los sistemas de DVP, se deben al mal funcionamiento de los mismos. La isquemia intestinal con necrosis, es una complicación muy rara, pero de gravedad a tener en cuenta ante cualquier caso de obstrucción intestinal en pacientes portadores de catéteres de DVP. El paciente debe ser estudiado minuciosamente y debe de considerarse una laparotomía exploradora urgente ante la no remisión del cuadro.