



P-103 - GANGLIONEUROMA UNA CAUSA INFRECUENTE DE MASA SUPRARRENAL

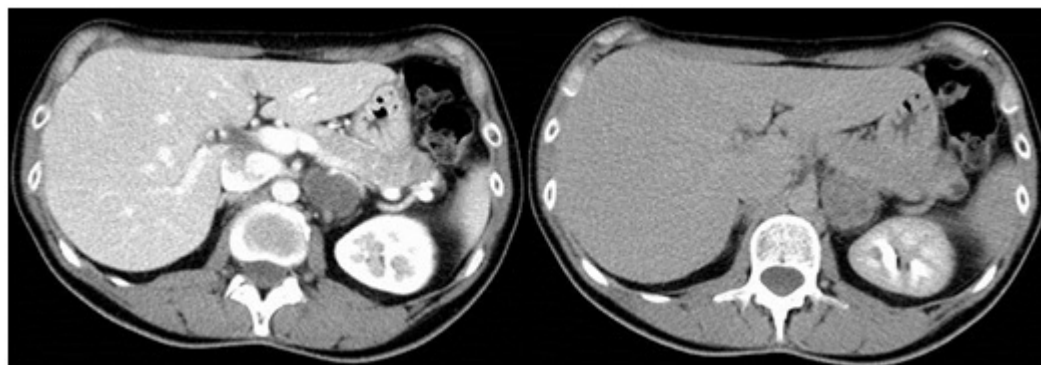
Abellán Garay, Laura; García López, María Aranzazu; Balsalobre Salmerón, María D.; Rodríguez García, Pablo; Carrillo López, María José; Martínez Manzano, Álvaro; Gálvez Pastor, Silvia; Vázquez Rojas, José Luis

Hospital Universitario Santa Lucía, Cartagena.

Resumen

Introducción: El ganglioneuroma está compuesto de células ganglionares maduras y células de Schwann. El 80% se encuentran en mediastino posterior y retroperitoneo, y menos frecuentemente en glándula suprarrenal o cuello.

Caso clínico: Presentamos a una mujer de 45 años que acude por dolor abdominal persistente con pérdida de peso de meses de evolución. La analítica general, ecografía abdominal y gastroscopia no muestran hallazgos patológicos. Se realiza un TC de que informa de un nódulo suprarrenal izquierdo de 38 × 27 mm., que capta contraste de forma progresiva mostrando mayor realce en fase tardía. En el estudio para determinar su funcionalidad, las hormonas tiroideas, LH, FSH, testosterona, cortisol, ACTH, renina, aldosterona, catecolaminas y sus metabolitos son normales. La RMN informa de nódulo adrenal izquierdo bien definido hipointenso en T1 e hiperintenso en T2. Con el diagnóstico de masa suprarrenal no funcionante se indica cirugía, realizando una suprarrenalectomía izquierda laparoscópica. El análisis histopatológico informa de glándula suprarrenal normal y masa independiente de 4,5 cm, lisa, parda y homogénea compatible con un ganglioneuroma. Microscópicamente se observa una proliferación de células ganglionares y células satélites de Schwann con estroma mixoide. La inmunohistoquímica es positiva para vimentina, sinaptofisina, S100 y enolasa.



Discusión: Los tumores originados en la cresta neural incluyen un grupo heterogéneo. El neuroblastoma es el más frecuente, siendo menos habituales el ganglioneuroblastoma y el ganglioneuroma. La incidencia del ganglioneuroma ha aumentado en los últimos años como hallazgo casual en pruebas de imagen. Se estima que entre el 1-10% de los TC encuentran incidentalmente

una masa suprarrenal y de ellos del 1-6% son ganglioneuromas. Se da con mayor frecuencia en mujeres (1,5:1). Los ganglioneuromas suprarrenales son característicamente silentes y no funcionantes. Cuando son sintomáticos dan clínica secundaria a compresión de estructuras adyacentes. Su diagnóstico suele ser por TC y RMN. En el TC se presenta como una masa hipoatenuada, sólida, bien definida, presentando realce gradual progresivo. En la RMN presentan baja intensidad en T1 e intensidad intermedia-elevada en T2. El diagnóstico de certeza vendrá determinado tras el análisis histopatológico de la pieza. Un 25% de ganglioneuromas contienen componentes pobremente diferenciados, ya sea de ganglioneuroblastoma, neuroblastoma o incluso de feocromocitoma por lo que un diagnóstico basado en biopsias o PAAF sólo será de sospecha. Por ser lesiones infrecuentes, los ganglioneuromas no suelen estar incluidos en el diagnóstico diferencial de los incidentalomas suprarrenales, siendo útil el TC donde los adenomas presentan lavado rápido de contraste, viéndose mayor realce en fase portal que en la tardía. Los ganglioneuromas en cambio, presentan realce progresivo, estando más realzados en fase tardía que en portal. El diagnóstico diferencial con el neuroblastoma no es sencillo ya que sus características se suelen superponer, no siendo posible salvo que se evidencie enfermedad metastásica. Si el ganglioneuroma no se diagnostica antes de la cirugía se manejará como incidentaloma. Si hay diagnóstico prequirúrgico generalmente se optará por exéresis ya que pueden evolucionar a tumores agresivos. La laparoscopia por vía transperitoneal es el abordaje de elección. El pronóstico es excelente y las recurrencias infrecuentes, aunque se aconseja seguimiento periódico.