



## P-135 - DIVERSIÓN DUODENAL TOTAL: UNA OPCIÓN DE TRATAMIENTO PARA LA ENFERMEDAD POR REFLUJO GASTROESOFÁGICO COMPLICADA. A PROPÓSITO DE UN CASO

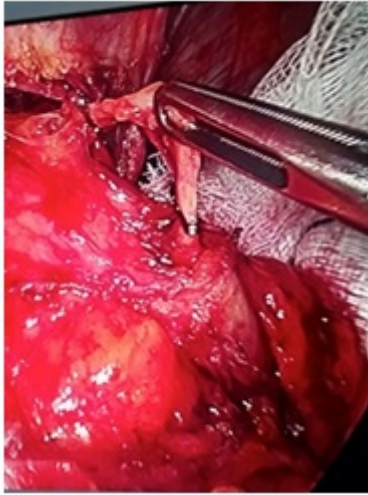
Romera Barba, Elena; Navarro García, María Inmaculada; Gálvez Pastor, Silvia; Maestre Maderuelo, María; Torregrosa Pérez, Nuria María; Abellán Garay, Laura; Rodríguez García, Pablo; Vázquez Rojas, José Luis

Hospital General Universitario Santa Lucía, Cartagena.

### Resumen

**Objetivos:** El tratamiento de la ERGE es fundamentalmente médico, ya que la gran mayoría de los pacientes responden de forma adecuada a medidas generales y dietéticas, a las que se asocia habitualmente un tratamiento farmacológico en base a antiácidos, inhibidores de los receptores H2 de histamina (anti-H2), inhibidores de la bomba de protones (IBP) y procinéticos. No obstante, la cirugía juega un rol importante en el tratamiento. En general, se podrían resumir las indicaciones de cirugía en: rechazo del paciente al tratamiento médico, presencia de efectos adversos, esofagitis refractaria al tratamiento médico o existencia de complicaciones (úlceras esofágicas, estenosis y esófago de Barrett). Las técnicas utilizadas son múltiples y variadas, siendo la más utilizada en la actualidad la funduplicatura laparoscópica. En casos de ERGE complicada en los que la anatomía de la UEG puede estar alterada debido a cirugías previas o por la presencia de complicaciones de la esofagitis (estenosis péptica o esófago corto), se han descrito las dilataciones asociadas a cirugía antirreflujo convencional, intervención de Collis, resecciones esofágicas con reemplazo total o parcial con estómago, yeyuno o colon, y la diversión duodenal total (DDT). Esta técnica, descrita en el año 1961, es recomendada por diversos grupos como técnica ideal para el tratamiento de la recidiva quirúrgica y algunas complicaciones de la ERGE.

**Caso clínico:** Varón de 72 años con antecedentes de colecistectomía e historia de reacciones alérgicas a IBP, anti-H2 y domperidona, que consultó por pirosis de larga evolución, asociado a disfagia en los últimos meses. Se realizó estudio funcional que confirmó la existencia de reflujo con hipomotilidad esofágica, así como gastroscopia hallando a 32 cm de arcada dentaria estenosis de 3-4 cm franqueable con el endoscopio, con úlceras fibrinadas en toda la circunferencia y dos zonas de mucosa de aspecto adenomatoso, cuya biopsia informó de ulceración inespecífica. Ante la imposibilidad de utilizar IBP o anti-H2, se inició tratamiento con Ziverel® (ácido hialurónico y sulfato de condroitina). En la revisión a los dos meses, el paciente refirió persistencia de la clínica y en la gastroscopia de control se apreciaron los mismos hallazgos, por lo que se decidió tratamiento quirúrgico. Ante la existencia de estenosis, trastorno motor asociado y la dificultad de manejo en caso de recidiva por las alergias farmacológicas, se decidió realizar una diversión duodenal total laparoscópica. La evolución postoperatoria fue satisfactoria, siendo alta al 6º día postoperatorio. En la actualidad, 3 meses después de la cirugía, el paciente se encuentra asintomático.



**Discusión:** La DDT, descrita por Holt y Large, consiste en la realización de una vagotomía troncular bilateral, antrectomía y reconstrucción del tránsito mediante gastroyeyunostomía, en la que el asa en Y de Roux mide 70 cm de longitud, con la intención de conseguir que el contenido gástrico no sea ácido (lo que se asegura al realizar los gestos de vagotomía y antrectomía) ni alcalino, debido a la longitud del asa en Y de Roux que evita todo riesgo de reflujo biliar hacia el muñón gástrico. La DDT ha sido utilizada en pacientes con fallo de la cirugía antirreflujo convencional, pacientes con estenosis esofágica por reflujo, ERGE asociada a trastorno motor esofágico grave o esclerodermia y pacientes con esófago de Barrett. En los resultados publicados se observa una regresión total de la sintomatología en el 83-93% y mejoría de la estenosis en un 99%. Las complicaciones descritas son pocas y la frecuencia de aparición es baja (síndrome de dumping precoz y tardío, diarrea, colelitiasis), así como la mortalidad (0-1,8%).