



Cirugía Española



www.elsevier.es/cirugia

P-171 - SÍNDROME DE BOERHAAVE EN POSTOPERATORIO INMEDIATO DE CIRUGÍA DIGESTIVA. MANEJO QUIRÚRGICO Y ENDOSCÓPICO

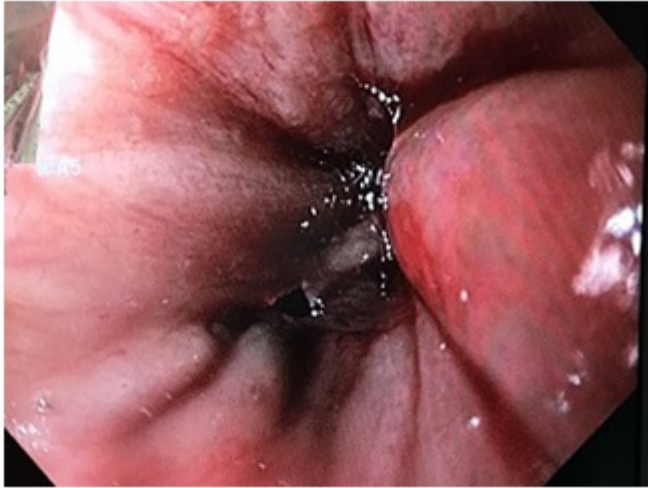
Román García de León, Laura; Pueyo Rabanal, Alberto; Artés Caselles, Mariano; Serrano González, Javier; León Gámez, Carmen Lucero; Rial Justo, Xiana; Bennazar Nin, Rosaura; Sánchez Turrión, Víctor

Hospital Puerta de Hierro, Majadahonda.

Resumen

Objetivos: Revisar el manejo de la perforación esofágica espontánea (síndrome de Boerhaave) a propósito de un caso.

Caso clínico: Varón de 67 años con antecedentes de obesidad y EPOC grave, antecedentes quirúrgicos de úlcera duodenal y proctocolectomía total con reservorio ileal. En el segundo día postoperatorio de cierre de ileostomía programado, en el contexto de cuadro de tos sin vómitos, el paciente presenta dolor interescapular brusco y cuadro de sepsis grave. Se realiza radiografía de tórax portátil objetivándose derrame pleural izquierdo con desplazamiento mediastínico contralateral. Se solicita TAC toracoabdominal: "derrame pleural izquierdo, neumomediastino y fuga de contraste oral hidrosoluble hacia cavidad pleural"; por lo que se decide intervención quirúrgica urgente. Se coloca drenaje endotorácico izquierdo con salida de 1 litro de bilis. Laparoscopia exploradora: importante síndrome adherencial. Se realiza endoscopia intraoperatoria localizando perforación esofágica en cara posterior izquierda a nivel de la unión gastroesofágica. Mediante control endoscópico, se realiza sutura primaria laparoscópica de la perforación (puntos simples Poliéster incluyendo mucosa y muscular), lavado y colocación de drenajes mediastínicos. Se coloca asimismo endoprótesis esofágica recubierta, con control radiológico. En el postoperatorio inmediato, presenta adecuada evolución con corrección de los signos de sepsis y nutrición parenteral total. Al decimosexto día, comienza con débito bilioso de los drenajes torácicos izquierdos, comprobándose mediante TC migración de la prótesis y fuga activa de contraste, por lo que se solicita recolocación de la endoprótesis, produciéndose durante el procedimiento broncoaspiración y *exitus* en las siguientes 24 horas.



Discusión: El síndrome de Boerhaave se define como la rotura del esófago por distensión, y es la causa más frecuente de perforación esofágica espontánea, suponiendo aproximadamente el 15% de las roturas esofágicas. La causa más frecuente son los vómitos, sin embargo, en más de la mitad de los casos se debe a otras causas, entre ellas la tos, como en este caso. El principal factor pronóstico es el diagnóstico precoz. El manejo es fundamentalmente quirúrgico, si bien en algunos pacientes con importante comorbilidad, puede plantearse el manejo endoscópico; siempre asociado a drenaje pleural o mediastínico. En cuanto a la técnica quirúrgica, la sutura primaria de la perforación asociando una plastia vascularizada que cubra el defecto es la técnica de elección. En pacientes con patología esofágica de base o defectos muy grandes, puede realizarse esofagectomía y derivación con reconstrucción posterior o bien simplemente derivación y drenaje si el paciente se encuentra inestable. La colocación de endoprótesis esofágicas presenta riesgos como hemorragia, dolor torácico o migración, siendo este último relativamente frecuente (hasta el 13% de los casos). Por ello, algunos endoscopistas las fijan durante su colocación, con el objetivo de disminuir este riesgo. A pesar de todo esto, la mortalidad asociada a esta patología sigue siendo importante, alcanzando hasta el 35-40% en algunas series.