



## P-180 - GRAN HEMATOMA SUBCAPSULAR HEPÁTICO POST CPRE. NECESIDAD DE CIRUGÍA URGENTE ANTE REFRACTARIEDAD AL TRATAMIENTO ANGIO-INTERVENCIONISTA

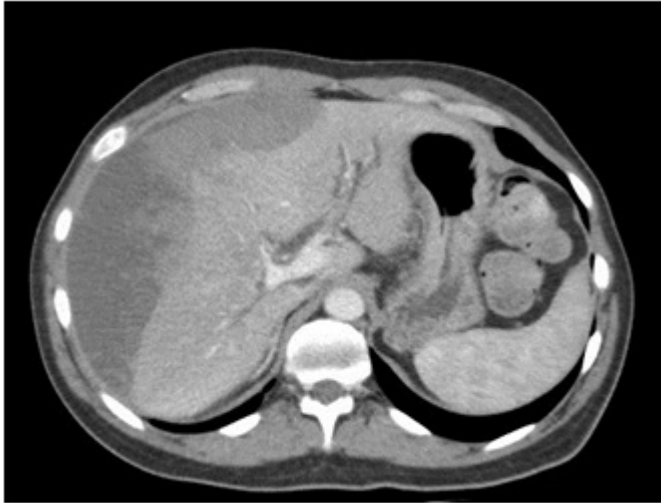
*Perfecto Valero, Arkaitz; Roldán Villavicencio, Javier Ismael; Servide Staffolani, María José; Serrano Hermosilla, Clara; Prieto Calvo, Mikel; Gastaca Mateo, Mikel; Valdivieso López, Andrés; Colina Alonso, Alberto*

*Hospital de Cruces, Barakaldo.*

### Resumen

**Objetivos:** Dar a conocer la forma de presentación y manejo del hematoma subcapsular hepático post colangiografía retrógrada endoscópica (CPRE), dado el riesgo vital que implica para el paciente. Desde los años 70 el desarrollo y aplicación de la CPRE han revolucionado el diagnóstico y tratamiento de procesos bilio-pancreáticos. Concretamente para el tratamiento de la coledolitiasis alcanza hoy día tasas de éxito del 93%. Además aporta beneficios netos en morbilidad. Si bien no está exenta de complicaciones, estas se estiman entre el 2,5-8%, con una mortalidad global inferior al 1%. Las más frecuentemente observadas tras esfinterotomía son pancreatitis, perforación duodenal, hemorragia intraluminal y colangitis; siendo los hematomas subcapsulares hepáticos excepcionales pero graves. El motivo de la comunicación es exponer el tratamiento escalonado de un caso de hematoma subcapsular hepático post CPRE, adjuntando iconografía para la representación de los hallazgos. Presentamos un caso de hematoma subcapsular hepático post CPRE que requirió cirugía a pesar del tratamiento primario angio-intervencionista.

**Caso clínico:** Varón de 51 años, sin antecedentes de interés. Ingresado por ictericia secundaria a coledocolitiasis que se trató mediante CPRE. A las 48 horas de la endoscopia presentaba hipotensión, taquicardia y anemia progresivas. Se realizó tomografía computarizada (TC) en la que se observa hematoma subcapsular de 18 × 5,5 × 18 cm con focos de sangrado activo, siendo remitido a nuestro centro. Inicialmente se practicaron dos embolizaciones de arterias segmentarias VII y IVb en días sucesivos. Transcurridas 72 horas persistía anemia, por lo que se solicitó nueva TC que mostraba aumento del hematoma. Se decidió laparotomía urgente, con evacuación de hemoperitoneo y hematoma, hemostasia con celulosa oxidada (Surgicel® Nu-Knit), colecistectomía y colocación de tubo de Kehr por fractura del parénquima hepático con salida de material biliar en segmentos V-VI y VII (fig.). El paciente fue dado de alta sin complicaciones.



**Discusión:** Los hematomas subcapsulares son complicaciones infrecuentes, consecuencia de lesión vascular inadvertida por punción accidental del árbol biliar intrahepático y lesión de pequeños vasos con la guía de precanulación biliar. Suelen debutar en las primeras 48 horas con dolor en hipocondrio derecho y descenso del hematocrito. En la mayoría de los casos es posible tratamiento conservador con soporte hemodinámico y profilaxis antibiótica. Se recomienda seguimiento radiológico con TC, ecografía o resonancia para descartar complicaciones como sobreinfección o resangrado. Ante datos de sangrado activo es fundamental valorar la estabilidad hemodinámica, ya que esta determinará la actitud: en pacientes estables se considerará embolización si se dispone de radiología vascular intervencionista, recurriéndose a laparotomía urgente para hemostasia en caso de inestabilidad refractaria o no disponibilidad de embolización. En casos como el presente, el traslado a un centro de referencia y una actitud escalonada parecen lo más adecuado.