



# Cirugía Española



[www.elsevier.es/cirugia](http://www.elsevier.es/cirugia)

## P-229 - PSEUDOTUMOR INFLAMATORIO QUE SIMULA NEOPLASIA AVANZADA DE VESÍCULA BILIAR: DE IRRESECABILIDAD A CURACIÓN

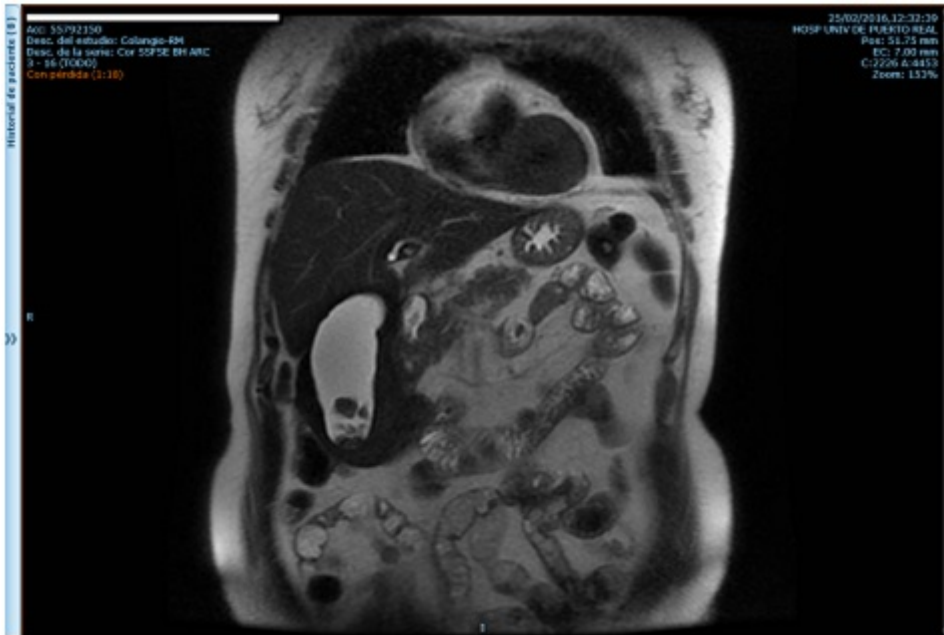
*Díez Núñez, Ana; Calvo Durán, Antonio Enrique; Salas Álvarez, Jesús María; Mendoza Esparrel, Gloria María; Martínez Vieira, Almudena; Camacho Ramírez, Alonso; Pérez Alberca, Carmen María; Vega Ruiz, Vicente*

*Hospital Universitario Puerto Real, Cádiz.*

### Resumen

**Introducción:** Presentar el caso clínico de paciente en estudio por ictericia y prurito, que se diagnostica erróneamente de neoplasia de vesícula biliar.

**Caso clínico:** Paciente de 60 años de edad en la que se inicia estudio por ictericia (BT 8,44; BD 8,31) y prurito. Niega clínica digestiva previa ni síndrome constitucional. Estudiada por Servicio Digestivo, se realiza serología negativa de virus hepatotropos; ecografía de abdomen, TAC abdominal y colangio-RNM que informan de discreta dilatación de VB intrahepática junto con lesión que afecta a vesícula biliar, sin infiltración de órganos vecinos. No adenopatías ni líquido libre. Como posibilidad diagnóstica: patología inflamatoria versus neoplásica. Se realiza biopsia de la masa que no es concluyente. Se presenta en Comité de Tumores Digestivos-HBP y se decide exploración quirúrgica. Realizamos intervención quirúrgica bajo anestesia general, encontrándose una masa de grandes dimensiones, centralizada en vesícula biliar que inicialmente parece englobar: parte segmento IV-V hepático, porción antroduodenal, cabeza pancreática y porción media de colon transverso. Escasa cantidad de líquido libre. Se realiza disección de molde que afecta a vesícula biliar de unos 12 × 5 × 6 cm, con borde blanquecino, denso, firme y homogéneo de unos 3 cm de espesor, y que se separa de las estructuras anteriormente citadas sin impresionar de infiltración de las mismas. Se identifican elementos císticos y se completa colecistectomía. No signos de carcinomatosis peritoneal. Se manda pieza para estudio anatomopatológico. Tras intervención el paciente evoluciona favorablemente dándose de alta el 4º día postoperatorio. El resultado final anatomopatológico informa de tumoración compuesta por una proliferación de infiltrado inflamatorio crónico. Crecimiento expansivo partiendo de la porción externa de la capa muscular vesicular y se extiende hacia el tejido adiposo perivesicular, todo ello compatible con pseudotumor inflamatorio que no alcanza el borde quirúrgico de resección. Se realiza estudio IHQ positivo a CD-34, CD-68 e IgG4, que confirma el diagnóstico. La citología descarta células neoplásicas. Se revisa al primer y sexto mes postoperatorios encontrándose clínicamente asintomática y con TAC de revisión sin signos de recidiva.



**Discusión:** La asociación de colecistitis crónica esclerosante con episodios previos de colangitis, sugiere carácter inflamatorio, pero cuando no hay clínica inflamatoria, algunos autores la consideran como un sarcoma de bajo grado y se etiqueta como fibrosarcoma inflamatorio, especialmente si hay signos de atipia celular, mitosis, necrosis o hemorragia, circunstancias que no se observan en nuestro caso. Para su tipificación diagnóstica definitiva se deben realizar técnicas IHQ.