



P-296 - HIBERNOMA, UNA ENTIDAD INFRECUENTE

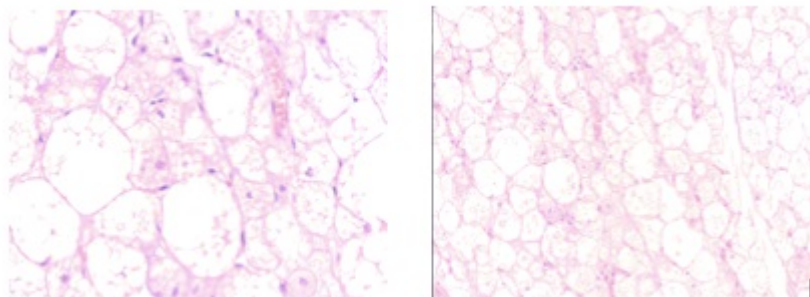
Cantarero Jiménez, Bárbara¹; Gómez Pérez, Rocío²; Plata Pérez, Ignacio¹; Maes Carballo, Marta¹; Roballo Soto, Paul¹; Calzado Baeza, Salvador¹

¹Hospital Santa Ana, Motril; ²Hospital Clínico Universitario Virgen de la Victoria, Málaga.

Resumen

Introducción: El hibernoma es un tumor adiposo que se origina a expensas de la grasa parda o de los remanentes de la grasa fetal. Dentro de los tumores lipomatosos benignos, el hibernoma es considerado como un grupo aparte. Es una entidad muy inusual, representa aproximadamente el 1% del total de las masas tumorales del adulto, siendo su pico de incidencia entre la tercera y quinta década de vida. Presentamos un caso de hibernoma, revisamos la entidad y mostramos los distintos diagnósticos diferenciales.

Caso clínico: Varón de 34 años que acude por tumoración de partes blandas recidivada en espalda, zona escapular derecha. Intervenido previamente de supuesto lipoma a dicho nivel hace 2 años. Consulta por crecimiento progresivo y rápido de la misma, en los últimos 6 meses, sin dolor ni signos de infección. No otra sintomatología acompañante. En ecografía que se completa con RM, se evidencia masa sólida subcutánea de 10 × 9 × 2,3 cm que presenta una pseudocápsula hipointensa fina. Se localiza bajo la fascia cutánea profunda y la fascia muscular erectora dorsal subyacente a la que impronta sin infiltrarla. Interrumpe focalmente a la fascia profunda por cirugía previa. Tras la administración de contraste IV se produce un realce progresivo heterogéneo de predominio central y mantenido. Se realiza BAG ecoguiado con resultado AP de hibernoma. Se realizó exéresis quirúrgica de la misma, remitiéndose a anatomía patológica que confirma el diagnóstico.



Discusión: Los hibernomas son neoplasias solitarias, bien encapsuladas, lobuladas, de color marrón al corte y de tamaño variable. La grasa parda constituye una forma especializada de tejido adiposo con un alto grado de vascularización y características morfológicas que lo diferencian del tejido adiposo blanco. Sus localizaciones más comunes son el área interescapular, cuello, mediastino y retroperitoneo. Se trata de tumores de tejidos blandos con asiento preferente en dermis profunda o

tejido subcutáneo aunque no es infrecuente su localización intramuscular. Deben diferenciarse de otras formaciones tumorales: 1. Lipoma, fibroma y neurofibroma (son hipovasculares, y su temperatura es más baja que la de las zonas adyacentes), 2. Angiolipoma y 3. Liposarcoma. El TAC y RM pueden definir el contenido graso de la lesión, la presencia de baja densidad en la TAC y de áreas focales no homogéneas en la RM excluyen el diagnóstico de un simple lipoma. En este caso al ser superficial, fácilmente se podría haber realizado una biopsia guiada con ecografía sin necesidad de realizar una resonancia magnética. La rara e inusual histología del hibernoma hace difícil su diagnóstico, aun para el patólogo más experto. Su tratamiento es la exéresis de la lesión tumoral. Es importante realizar un estudio de la lesión antes de programarla en quirófano y remitir todas las lesiones extraídas al patólogo para posterior estudio y confirmación diagnóstica.