



P-387 - Colitis isquémica como manifestación de malformación arteriovenosa congénita

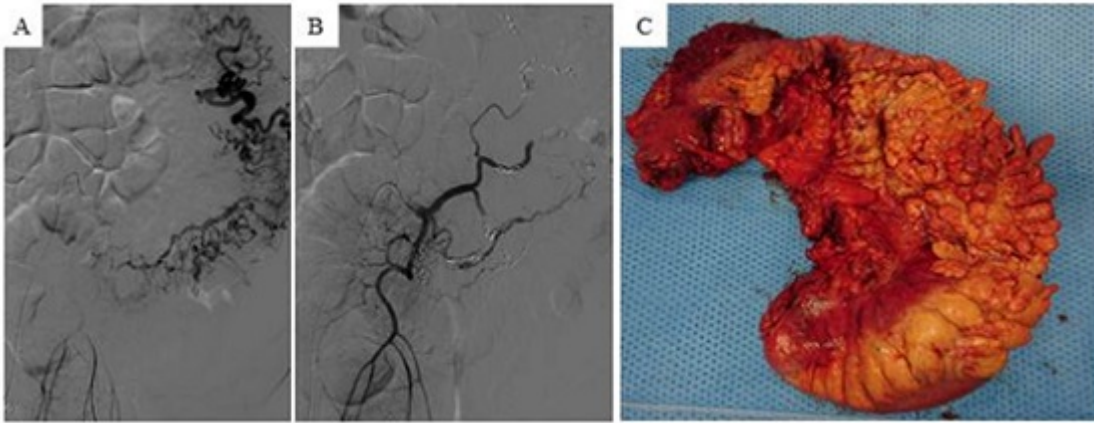
Martí Gelonch, Laura; Enríquez Navascués, José María; Pastor Bonel, Tania; Saralegui Ansorena, Yolanda; Borda Arrizabalaga, Nerea; Elozegui Aguirrezabala, José Luis; Placer Galán, Carlos; Múgica Matirena, Andrés

Hospital Donostia, San Sebastián.

Resumen

Introducción: Las malformaciones arteriovenosas (MAV) de la red mesentérica inferior son infrecuentes. Pueden ser primarias o secundarias tras traumatismo o iatrogenia. De entre las MAV del abdomen, el tronco mesentérico inferior es el menos implicado. En los casos congénitos, son resultado de la persistencia de vasos embrionarios que interconectan el sistema arterial y venoso.

Caso clínico: Varón de 73 años, con antecedentes de enolismo, hipertensión arterial, diabetes, miocardiopatía hipertrófica y gammapatía monoclonal, que consulta al Servicio de Urgencias por cuadro de distensión y dolor abdominal junto con diarreas. A la exploración se aprecia signo de la oleada ascítica además de masa palpable en flanco izquierdo. Se realiza ecografía donde se objetivan cambios compatibles con hepatopatía crónica descompensada, con abundante circulación colateral y ascitis, por lo que ingresa para estudio. Se realiza paracentesis (negativa para malignidad), analítica con elevación del Ca 125 y TAC donde se objetiva un engrosamiento mural del colon descendente e importante circulación colateral arterial dependiente de la arteria mesentérica inferior (AMI). Se completa estudio con angioTAC abdominal, objetivando una MAV dependiente de la AMI. El paciente fue ingresado para colocación de catéter epidural previo a embolización de la AMI desde ángulo esplénico hasta ramas sigmoideas (fig. A y B). A las 24 horas, se realiza cirugía, objetivando ascitis, colon izquierdo engrosado con meso muy congestivo obliterando planos retroperitoneales y una vena de drenaje gruesa a nivel de mesocolon transversal. Se realiza colectomía izquierda con anastomosis colotransversa-rectal mecánica. El postoperatorio transcurrió sin complicaciones. La pieza de anatomía patológica reveló cambios a nivel del meso con importante vascularización además de cambios congestivos en la mucosa secundarios a MAV (fig. C).



Discusión: Las MAV del territorio esplácnico son infrecuentes, siendo las arterias implicadas en orden de incidencia la arteria hepática (45%), esplénica (30%), mesentérica superior, gastroduodenal y en último lugar la AMI. Las MAV dependientes de la AMI pueden ser primarias o secundarias. Las congénitas son excepcionales, habiendo publicados en la literatura 17 casos. Estas malformaciones actúan como un shunt izquierda-derecha, siendo la intensidad de los síntomas flujo-dependiente, pudiendo manifestarse con síntomas inespecíficos hasta fallo cardíaco. Puede debutar como dolor abdominal (62,5% de los casos), hemorragia digestiva baja (56,3%), hipertensión portal (50%), colitis isquémica (43,8%), masa palpable (12,5%) y hemorragia digestiva alta. El diagnóstico se realiza tras una investigación profunda y múltiples pruebas de imagen. El tratamiento debe ser individualizado, según las manifestaciones clínicas, tipo y severidad de MAV. Varias opciones terapéuticas se han descrito, principalmente la embolización y/o la cirugía. La embolización parece ser la técnica más segura y menos invasiva, pero con elevadas tasas de recurrencia debido a la presencia de otras arterias nutricias que perpetúan la circulación anómala. La cirugía es el tratamiento de elección en los casos de MAV con vasos de gran tamaño y gran flujo. En nuestro caso y debido a la importante red vascular embolizada, se decidió realizar el tratamiento en dos etapas, realizando embolización con la idea de disminuir el flujo sanguíneo y el riesgo hemorrágico intraoperatorio, seguido de cirugía resectiva.