



P-407 - PERITONITIS SECUNDARIA A PERFORACIÓN ESPONTÁNEA DE TUMOR PRIMARIO DEL ESTROMA GASTROINTESTINAL A NIVEL YEYUNAL: RARA COMPLICACIÓN

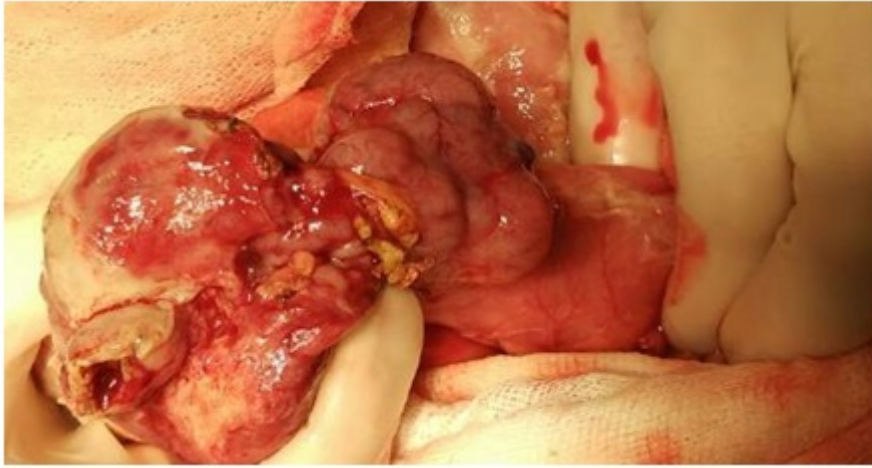
Valle, María Elisa; Rodríguez, Manuel; Jaén, Isabel; de Armas, Noelia; Román, Silvia; Carmona, María; Jiménez, José Luis; Salas, Jesús

Hospital Universitario Infanta Cristina, Badajoz.

Resumen

Introducción: Los tumores del estroma gastrointestinal (GIST) son neoplasias del tracto gastrointestinal de origen mesenquimal que pueden originarse desde el esófago hasta el recto. Representan entre el 0,1-3% de todos los tumores digestivos. La incidencia anual es de 6,5 a 20 casos por millón de habitantes. Existen pocos casos publicados de tumores GIST que debutan con abdomen agudo, tales como hemorragia digestiva, peritonitis u obstrucción intestinal, fundamentalmente localizados a nivel yeyunal. Presentamos el caso de una paciente con abdomen agudo secundario a perforación espontánea de un tumor GIST localizado en yeyuno.

Caso clínico: Paciente de 71 años de sexo femenino valorada en el servicio de urgencias por dolor y distensión abdominal así como hipotensión arterial (TAS 66/TAD 45) y sudoración profusa. La paciente tenía historia previa de diabetes mellitus, cardiopatía isquémica con enfermedad de un vaso revascularizada con stent y estreñimiento. A la exploración presentaba dolor difuso y distensión abdominal con signos de irritación peritoneal. El resto de examen físico no reveló anormalidades. En los parámetros de laboratorio destacaba insuficiencia renal prerrenal (creatinina 2,4 mg/dl, filtrado glomerular 21 ml/min) e hipercalcemia (11,1 mg/dl). Se objetivó una obstrucción de intestino delgado con niveles hidroaéreos en la radiografía de abdomen sin presencia de neumoperitoneo. Una tomografía computarizada se llevó a cabo urgentemente revelando perforación de víscera hueca con neumoperitoneo y líquido libre intraabdominal, sin poder precisar el origen de la misma. Mediante anestesia general y profilaxis antibiótica se realizó laparotomía media identificando peritonitis purulenta en todos los recessos intraabdominales, masa perforada a nivel de borde externo de 6 cm de diámetro en asa yeyunal, a un metro del ligamento de Treitz. También se objetivó un divertículo yeyunal no complicado. Se llevó a cabo una resección segmentaria de yeyuno y una anastomosis mecánica yeyuno-yeyunal latero-lateral antiperistáltica según técnica de Barcelona. Lavado abundante de cavidad y drenajes conectados a aspiración fueron colocados a nivel intraabdominal. Durante el postoperatorio la paciente presentó un cuadro de hemorragia digestiva baja con shock hipovolémico debido a un divertículo yeyunal, siendo *exitus* al vigésimo segundo día postoperatorio. El examen anatomopatológico describió una tumoración de 5,6 × 2,5 cm ulcerada y perforada compatible con GIST de bajo grado con márgenes libres y C-Kit positivo.



Discusión: El debut de los tumores GIST en forma de abdomen agudo es poco común. Estos casos son secundarios a perforación intraperitoneal o del tumor primario siendo más frecuentes en el intestino delgado. La cirugía de urgencia y la resección radical del tumor con márgenes libres es mandatorio. La anastomosis primaria es considerada segura. Existe un incremento hasta del 50% de recurrencias en tumores GIST perforados, por lo que es conveniente evaluar a los pacientes en un comité multidisciplinar y asentar las indicaciones para recibir terapia adyuvante con imatinib mesilato, encontrándose beneficio tras una cirugía radical en pacientes con GIST de alto riesgo, según la clasificación de Joensuu y Coll.