



P-518 - Localización inusual de Sarcoma de Ewing/PNET: presentación de dos casos

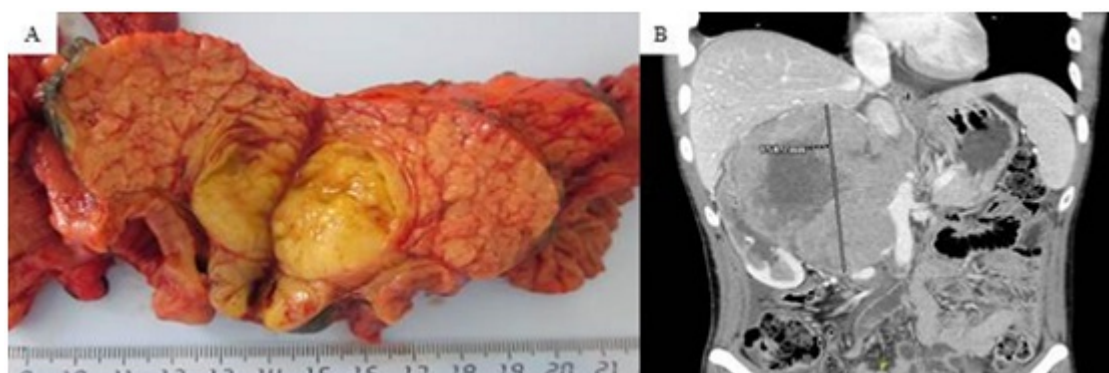
Martí Gelonch, Laura; Alkorta Zuloaga, Maialen; Jiménez Agüero, Raul; Arteaga Martín, Xabier; Medrano Gómez, Miguel Ángel; Beguiristain Gómez, Adolfo; Ruiz Montesinos, Immaculada; Enríquez Navascués, José María

Hospital Donostia, San Sebastián.

Resumen

Objetivos: Se presentan dos casos de sarcoma de Ewing/tumores neuroectodérmicos primitivos (PNET) de origen extraesquelético y de localización inusual, tratados en nuestro centro, uno de localización pancreática y otro de localización retroperitoneal y se realiza una revisión bibliográfica.

Casos clínicos: El primer caso se trata de una mujer de 49 años que debuta con ictericia indolora y con una masa en cabeza pancreática de 4,2 × 5 cm. Es sometida a una duodenopancreatectomía cefálica sin incidencias postoperatorias. El diagnóstico anatomopatológico fue de sarcoma de Ewing/PNET, con presencia de la translocación EWS-FLI1 (fig. A). Tras el resultado, se realizó una gammagrafía ósea para descartar origen primario óseo, siendo ésta negativa y confirmándose que se trataba de un sarcoma de Ewing/PNET primario de páncreas. Posteriormente la paciente fue tratada con quimioterapia y actualmente se encuentra libre de enfermedad. El segundo caso es un varón de 27 años, que debuta con dolor lumbar de 2 meses de evolución sin otra sintomatología acompañante. En pruebas de imagen realizadas se objetiva gran tumoración retroperitoneal compatible con liposarcoma (fig. B), por lo que se decide realizar intervención quirúrgica. Durante la intervención se objetiva una gran tumoración retroperitoneal que desplaza anteriormente la vena cava inferior, infiltra la misma a nivel de la vena renal derecha y además abarca la vena renal izquierda extendiéndose a la derecha de la aorta, por lo que se decide, dada la imposibilidad de realizar una resección R0, toma de biopsias de la masa retroperitoneal. El estudio anatomopatológico fue de sarcoma de Ewing/PNET, con presencia de la translocación EWSR1 (96% de células translocadas). En la actualidad el paciente está recibiendo tratamiento quimioterápico, con respuesta parcial en las pruebas de imagen y valorar posteriormente realizar una cirugía de "second look" para exéresis de la tumoración.



Discusión: El sarcoma de Ewing/PNET es la segunda neoplasia maligna de origen óseo en la infancia y adolescencia, pudiéndose originar raramente en localizaciones extraesqueléticas. La localización retroperitoneal y la pancreática son extremadamente inusuales. El diagnóstico histopatológico se caracteriza por la morfología, inmunohistoquímica y la presencia de la translocación EWS mediante estudio molecular (el 85% presentan la translocación t(11;22)(q24;12), que se origina de la fusión de los genes EWS-FLI1). El tratamiento óptimo de este tipo de tumores es la resección R0 seguida de quimioterapia con o sin radioterapia asociada.