



P-493 - Pseudomixoma peritoneal de bajo grado y elevado PCI ¿Está indicada la cirugía radical/peritonectomía y HIPEC?

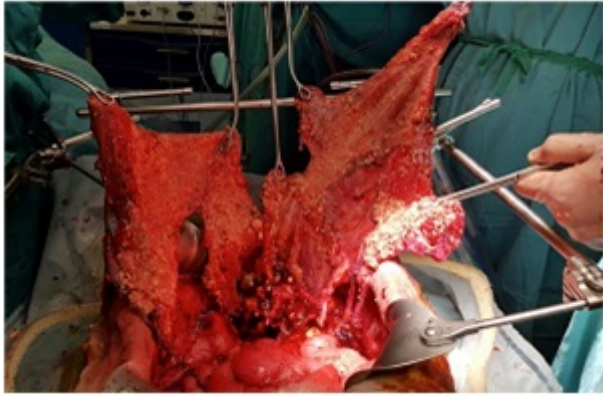
Perea del Pozo, Eduardo; Muñoz Casares, Cristóbal; Martín García, Cristobalina; Arroyo Martínez, Quetzalihuitl; García Rivera, Carla; Pino Díaz, Verónica; Padillo Ruiz, Javier

Hospital Universitario Virgen del Rocío, Sevilla.

Resumen

Objetivos: La cirugía radical con procedimientos de peritonectomía más HIPEC se ha convertido en las últimas décadas en el tratamiento de elección de la carcinomatosis peritoneal de determinadas neoplasias malignas intraabdominales. El grado de citorreducción alcanzado (CC0) y el Índice de carcinomatosis peritoneal (PCI) intraoperatorio son claros factores pronósticos de supervivencia. En este sentido, existe amplia literatura que implica al PCI en la decisión de recomendar o no un tratamiento quirúrgico radical. El pseudomixoma peritoneal de bajo grado puede llegar a ser una excepción pues a pesar de su influencia pronóstica con el PCI tiene un excelente pronóstico asociado a la citorreducción completa CC0.

Caso clínico: Presentamos el caso de una paciente de 58 años sin alergias medicamentosas conocidas, como único antecedente médico fue diagnosticada en 2010 de carcinoma basocelular que se intervino. No patologías asociadas ni medicación habitual domiciliaria. Refería un aumento en los últimos 3 años del perímetro abdominal no asociado a molestias, dolor o alteración del hábito intestinal ni respiratorio. La paciente ingresa en medicina interna por distensión abdominal, sensación de plenitud y pérdida de peso, siendo diagnosticada de episodio de ascitis a tensión, caquexia y signos de desnutrición severa en relación con un pseudomixoma peritoneal de origen apendicular en pruebas de imagen. Tras estudios de extensión negativos y paracentesis con escasa celularidad abdominal y abundante mucina se programa para cirugía radical mediante peritonectomía más HIPEC (mitomicina C). En la cirugía se aspira abundante ascitis mucinosa (8 litros) y se explora toda la cavidad abdominal obteniendo un PCI de 36/39, a pesar de lo cual se logra CC0. El informe de la AP es de pseudomixoma peritoneal de origen apendicular (adenoCa mucinoso de bajo grado). La paciente precisó 4 días de UCI y fue dada de alta de nuestro centro 11 días tras la cirugía abdominal con buen control del dolor. Estable HD, afebril y normotensa. Adecuada nutrición oral y tránsito intestinal presente. No recibió Qt postoperatoria por parte de oncología médica. Se ha mantenido una revisión en consulta, y casi a un año de la intervención se encuentra recuperando peso y reincorporada a su vida laboral y libre de enfermedad de enfermedad.



Discusión: El pseudomixoma peritoneal apendicular de bajo grado representa un ejemplo de enfermedad maligna peritoneal con excelente pronóstico de supervivencia cuando se consigue citorreducción completa asociada a procedimiento de peritonectomía más HIPEC, incluso en pacientes con elevado PCI. Evitar disecciones quirúrgicas excesivas que dificultan una cirugía completa posterior y derivar a centros referentes con experiencia en procedimientos de peritonectomía más HIPEC entendemos que deberían ser recomendaciones obligadas en el abordaje terapéutico de estos pacientes.