



Cirugía Española



www.elsevier.es/cirugia

P-519 - Sospecha de tumor EGIST retroperitoneal con diagnóstico posquirúrgico definitivo de Tumor Fibroso Solitario

Sánchez Rubio, María; Laviano Martínez, Estefanía; Vallejo Bernad, Cristina; González-Nicolás Trébol, M^a Teresa; Giménez Maurel, Teresa; Martínez Trufero, Javier; Cantín Blázquez, Sonia; Ligorred Padilla, Luis Antonio

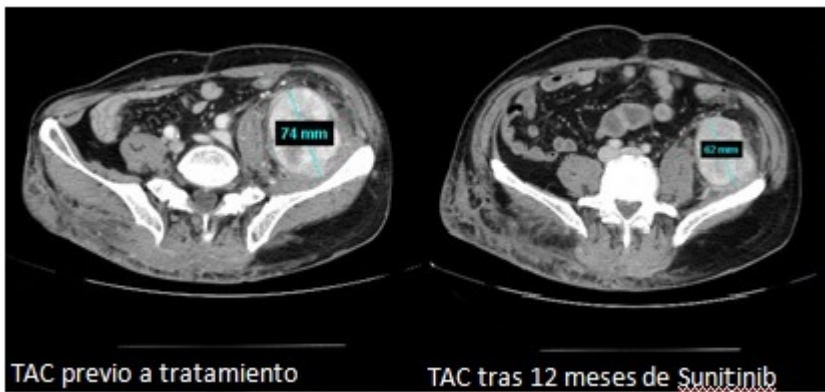
Hospital Universitario Miguel Servet, Zaragoza.

Resumen

Objetivos: El tumor fibroso solitario (TFS) es un tumor mesenquimal infrecuente de histogénesis incierta. Su localización más frecuente es la pleura, pudiéndose observar en cualquier localización. En raras ocasiones recidiva o metastatiza. Presentamos el caso de un TFS retroperitoneal que fue en principio diagnosticado y tratado como un tumor estromal extra-gastrointestinal (EGIST) respondedor a tratamiento con sunitinib, evidenciándose en la anatomía patológica de la pieza quirúrgica un TFS.

Caso clínico: Se trata de un varón de 62 años estudiado por dolor abdominal y síndrome miccional persistente. Ante los hallazgos radiológicos y tras realizarse biopsia de la lesión, fue diagnosticado de EGIST retroperitoneal. Inicialmente se consideró como un tumor localizado pero irresecable y se pautaó tratamiento con sunitinib durante 12 meses. Tras el tratamiento el tamaño del tumor se redujo considerablemente, se reevaluó la resecabilidad y se intervino quirúrgicamente. Se realizó tumorectomía, logrando una resección R0. En los resultados AP de la pieza extirpada se concluyó el diagnóstico de TFS. El TFS es una neoplasia poco frecuente (0,2/100.000 habitantes al año) que afecta a tejidos blandos. La edad más típica de presentación son los 60-70 años y no existen factores de riesgo conocidos. Se puede agrupar en 3 localizaciones: pleural (la principal), meníngea y partes extratorácicas. Clínicamente, cerca de la mitad de los pacientes están asintomáticos. Puede mostrar distintas manifestaciones clínicas, la mayoría atribuidas al efecto masa del tumor: distensión abdominal, dolor, obstrucción gastrointestinal y fatiga. La hipoglucemia es una característica clínica asociada a tumores mesenquimales. El diagnóstico definitivo es microscópico. Histológicamente se caracterizan por la presencia de áreas hipocelulares con depósitos de colágeno, con otras zonas hiper celulares sin un claro patrón. Las células neoplásicas suelen ser CD34+ (el 80-95% de los casos), CD99+ (70%) y Bcl-2 (50%), y son negativas para citoqueratinas. El comportamiento de los TFS es impredecible; en la gran mayoría de los casos el pronóstico es bueno, pero entre un 10-15% tienen un curso más agresivo que se manifiesta en forma de recurrencia local y metástasis a distancia. Este comportamiento maligno parece guardar relación con: patrón sarcomatoide, celularidad aumentada, pleomorfismo celular, actividad mitótica aumentada y necrosis. Sin embargo, no existe una correlación exacta entre la morfología y el curso clínico, por lo que no se puede predecir de forma clara la evolución basada en los hallazgos patológicos. El tratamiento de elección de esta neoplasia es la resección quirúrgica completa, recomendándose una distancia de 1-2 cm de tejido sano como márgenes adecuados. La resecabilidad es el factor determinante más

importante de recurrencia. No existe una evidencia científica clara sobre el papel de la radioterapia, y respecto a la quimioterapia, la respuesta a los esquemas clásicos ha sido escasa.



Discusión: El TFS es una neoplasia mesenquimal extremadamente rara y el número de casos publicados en la literatura es escasa. Se puede diagnosticar gracias a la combinación de los distintos hallazgos clínicos, radiológicos e histológicos. La biopsia inicial no es definitiva para determinar malignidad/benignidad. El tratamiento quirúrgico radical es la mejor opción para estos pacientes, ya que la reseccabilidad del tumor será lo que determine su posibilidad de recurrencia.