



P-617 - Angiosarcoma primario de mama: a propósito de un caso

Míguez González, Andrés; López Solache, Laura; Bravo Beltrán, Dayana Pamela; Santiago Freijanes, M^a Paz; Casteleiro Roca, M^a Pilar; Juaneda Gabelas, Manuel; Acea Nebriil, Benigno; Albaina Latorre, Luis

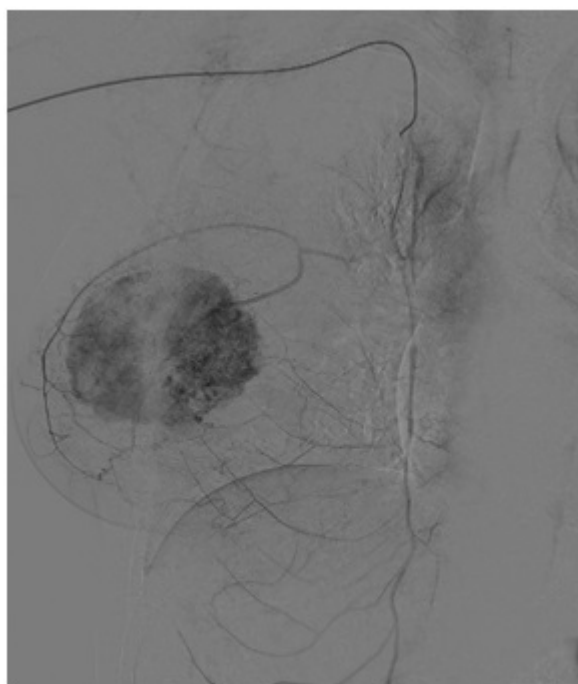
Complejo Hospitalario Universitario de A Coruña, A Coruña.

Resumen

Objetivos: Los angiosarcomas primarios de mama son una neoplasia vascular maligna rara del parénquima mamario, representando menos del 0,05% de todos los cánceres primarios malignos de mama. El pronóstico está relacionado con el tamaño tumoral, el grado de diferenciación y el estado de los márgenes de resección.

Métodos: Se revisa la bibliografía sobre el diagnóstico y el tratamiento adecuados para esta patología a propósito de un caso de una mujer de 32 años sin antecedentes previos de radioterapia, con una tumoración de 9 cm en cuadrante superior interno de mama derecha.

Resultados: En el caso que presentamos, la biopsia de aguja gruesa fue informada inicialmente como lesión vascular de características benignas. Se realizaron inicialmente RMN y angiografía para caracterizar su vascularización y planificar la intervención. En primer lugar se le realizó una resección oncoplástica y, tras conocer el diagnóstico definitivo de angiosarcoma primario mamario, se procedió a realizar mastectomía total y posteriormente quimioterapia y radioterapia adyuvantes.



Conclusiones: El diagnóstico a través de biopsia de aguja es dificultoso y la muestra obtenida puede no ser suficiente para este tipo de lesiones vasculares, ya que existe un solapamiento de características morfológicas entre lesiones vasculares benignas y malignas; motivo por el que se recomienda la escisión completa de la lesión para una valoración adecuada. La mastectomía total es el tratamiento recomendado actualmente con datos de beneficiar a pacientes con esta patología. La realización de linfadenectomía no se considera necesaria puesto que este tumor metastatiza por vía venosa. A pesar de que la inmensa mayoría de neoplasias vasculares de mama son benignas, la mama es la localización más frecuente de diagnóstico de angiosarcoma. De estos, los más frecuentes son los secundarios a radioterapia previa; pero hasta un 20% son primarios, más frecuentes en pacientes jóvenes pero sin diferencia pronóstica. Su presentación suele ser como masas palpables de rápido crecimiento. Actualmente no existen guías basadas en la evidencia sobre el tratamiento del angiosarcoma primario de mama, habiendo una gran heterogeneidad en los diferentes tratamientos propuestos, debido a la infrecuencia del tumor y a su idiosincrasia (rápido crecimiento local y potencial metastásico, con pobre respuesta a quimioterapia). Se considera que la mejor opción es la mastectomía total, ya que ni la quimioterapia ni la radioterapia adyuvantes han demostrado un claro beneficio en el manejo de este tipo de cáncer. Tras el tratamiento, la supervivencia libre de enfermedad a los 5 años en carcinomas de bajo grado alcanza el 75%, y el 15% en los de alto grado, con recurrencia local hasta en un tercio de los casos de angiosarcoma primario. A pesar de que la quimio y radioterapia no han demostrado mejoría en la supervivencia libre en enfermedad, se considera la cirugía con quimio y/o radioterapia adyuvante como la principal vía de tratamiento en el momento actual. Debido a la ausencia de consenso en el tratamiento, es recomendable un manejo multidisciplinar en el que participen todos los agentes implicados tanto en el diagnóstico como el tratamiento.